WEITERE UNTERSUCHUNGEN

ÜBER

DEN FEINEREN BAU DER NETZHAUT

VON

Dr. M. BORYSIEKIEWICZ

O. Ö. PROFESSOR DER AUGENHEILKUNDE AN DER UNIVERSITÄT ZU GRAZ.

MIT 65 IN DEN TEXT GEDRUCKTEN ABBILDUNGEN

LEIPZIG UND WIEN.
FRANZ DEUTICKE.
1894.

INHALT.

Seite

I. Einleitung 1

II. Ergebnisse der histologischen Untersuchungen:

a) Ueber das Stäbchenorgan 5

b) Ueber die Stäbchen- und Zapfenfaser 20

c) Ueber den Verlauf der Stäbchen- und Zapfenfaser in den inneren Schichten der Netzhaut 31

d) Ueber die innere Körnerschicht 36

e) Ueber den gelben Fleck 38

III. Schlussbemerkungen 56

Literaturverzeichniss und Anmerkungen 58

I. Einleitung.

Im Jahre 1887 veröffentlichte ich in einer Arbeit unter dem Titel „Untersuchungen über den feineren Bau der Netzhaut" die Ergebnisse meiner Beobachtungen an sechs Menschenaugen und an Augen mehrerer höherer Wirbelthiere. Aus derselben liess sich in wesentlichen Punkten ein erheblicher Unterschied zwischen meiner Auffassung und der herrschenden Lehre über das Gewebe der Retina entnehmen. Seither war ich in der Lage, die histologischen Studien über die Netzhaut fortzusetzen, und werde im Folgenden deren Resultate besprechen.

Im Juni 1892 habe ich Präparate, welche sich auf vorliegende Arbeit beziehen, am anatomischen Congress zu Wien demonstrirt, und ist hierüber in den „Verhandlungen der anatomischen Gesellschaft" ein kurzer Bericht erstattet worden.[1]

Diesmal erstrecken sich meine Untersuchungen ausschliesslich auf Menschenaugen, die dem lebenden Individuum entnommen wurden.[2] An neun Objecten waren die inneren Theile, also auch Sehnerv und Netzhaut normal, an fünf Augen fanden sich geringe, aber doch nachweisbare neuroretinitische Veränderungen vor. Das 15. Auge verdanke ich der Liebenswürdigkeit des Collegen Prof. Birnbacher, welcher mir die bereits fertigen Präparate einer ganz gesunden Macula lutea des Menschen zur Verfügung stellte.

Zum Zwecke einer sorgfältigen Controle der Präparate sind die Augen in verschiedenen Flüssigkeiten conservirt worden, und zwar in Müller'scher Lösung, in $^1/_{10}$procentiger Chromsäurelösung, in $3^1/_2$procentiger Salpetersäure- und $^1/_2$- bis 1procentiger Ueberosmiumsäurelösung.

Die Einbettung der gehärteten Objecte wurde in Celloidin vorgenommen.

Treviranus, dann Gottschee und Henle haben der Vermuthung Ausdruck verliehen, dass die Elemente des Stäbchenorganes als Endigungen der Sehnervenfasern, als die ersten Angriffspunkte für die Lichtstrahlen aufzufassen seien. H. Müller, Kölliker, M. Schultze u. A. unternahmen es, die inzwischen durch die Lehre von Hannover und Brücke zurückgedrängte Hypothese durch sehr ausgedehnte histologische Forschungen an der Netzhaut der Thiere und des Menschen auf eine feste, anatomische Grundlage zu stellen. Die Ergebnisse der umfassenden Untersuchungen waren für die Erkenntniss des histologischen Aufbaues der Retina von grösster Tragweite; ob aber ein continuirlicher Zusammenhang des Sehnerven mit dem Stäbchenorgan besteht, blieb trotzdem eine offene Frage. H. Müller's geistvolles Experiment mit dem Schatten der retinalen Gefässe, welches als Stütze der erwähnten Hypothese herangezogen wurde, hatte mit voller Sicherheit die Thatsache zu Tage gefördert, dass die lichtpercipirenden morphologischen Elemente in den äusseren Theilen der Netzhaut, jedenfalls hinter den Gefässen derselben zu suchen sind. Ein zwingender Beweis, dass die Stäbchenschicht den lichtempfindenden Abschnitt des Auges bilde, ist hiermit nicht erbracht worden.

In Folge der bahnbrechenden Studien der Neuzeit, welche durch Golgi, Ramón y Cajal, Kölliker, His, Retzius, hauptsächlich auf Grund des Imprägnationsverfahrens nach Golgi ganz unerwartete, für den Aufbau des Centralnervensystems sehr bedeutungsvolle Resultate lieferten, wird wohl behufs Erklärung vitaler Leitungsvorgänge im Centralnerven-

system die anatomische Continuität der Theile nicht mehr gefordert, dieselben finden vielmehr an der Hand der Contacttheorie ihre Analyse. Diese Erklärungsweise darf aber nur dort als zulässig anerkannt werden, wo einerseits die anatomische Continuität ausgeschlossen, andererseits der Contact wirklich sicher nachgewiesen werden kann.

So werthvoll und unentbehrlich die Färbungsmethoden für die histologische Wissenschaft sind, dürfen wir von ihnen nicht mehr erwarten, als eben die Färbung der Gewebe. Ob das gefärbte Präparat den thatsächlichen Verhältnissen im lebenden Organismus entspricht, darüber geben nur vollkommen gut conservirte Organtheile verlässlichen Aufschluss. Und hier liegt die Schwierigkeit. Ganz einwandfreie Conservirungsmittel besitzen wir nicht. Ramón y Cajal[3] lässt die Zapfenfaser aus der Netzhaut eines Säugethieres am äusseren Rande der plexiformen Schicht in viele feine, horizontal in der letzteren verlaufende Fäserchen zerfallen, ähnlich, wie es schon M. Schultze[4] zeichnete. Der peripherische Fortsatz des inneren Kornes zerfällt, wie die Abbildung zeigt, gleichfalls in der äusseren plexiformen Schicht, genau den Endfibrillen der Zapfenfaser gegenüber, in ähnliche feinste Reiserchen. Die anatomische Continuität ist nicht ersichtlich, der Contact soll also die Leitung erklären. Geben wir die Richtigkeit der Erklärung zu. Was beginnt aber Ramón y Cajal mit jenen Zapfenfasern, welche ungetheilt die äussere plexiforme und die innere Körnerschicht durchsetzen, um sich in der inneren plexiformen Schicht zu verlieren? Und solche Fasern haben H. Müller, Kölliker, unter Anderen auch ich gesehen und beschrieben.

Wir könnten hier vermittelnd eingreifen und sagen: ein Theil der Zapfenfasern kommt mit dem peripherischen Fortsatz des inneren Kornes innerhalb der äusseren plexiformen Schicht in Contact, ein anderer Theil irgendwo anders; wo, und mit welcher Faser ist zur Zeit nicht bekannt. Viel natürlicher ist es aber zu constatiren, dass wir den Verlauf und die Endigung der Zapfenfaser noch nicht mit wünschens-

werther Gewissheit ermittelt haben, und daher mit der Erklärung des physiologischen Vorganges vorderhand zurückhalten werden.

Des Weiteren muss bei aller Anerkennung der neuen wissenschaftlichen Errungenschaften zugestanden werden, dass in so manchen fundamentalen Fragen eine motivirte Uebereinstimmung der Ansichten bisher nicht erzielt wurde. Ich erinnere nur beispielsweise an die verschiedene Auffassung der protoplasmatischen Fortsätze (Dendriten, His) der Nervenzellen. Nach Golgi sind dieselben nicht nervös, und dürften wahrscheinlich einen Ernährungsapparat der Ganglienzellen darstellen, Ramón y Cajal hält dieselben für zweifellos nervös. Kölliker,[5] der Golgi's und Ramón y Cajal's Beweisgründe sehr sorgfältig erwogen, gibt der Hypothese Raum, dass die Protoplasmafortsätze in einzelnen Gegenden vielleicht nervös wirken, in anderen wieder nicht.

In den folgenden Zeilen werde ich den vorhin angedeuteten Weg betreten, mich also zunächst mit der Darstellung des anatomischen Zusammenhanges des Stäbchenorganes mit dem übrigen Gewebe der Netzhaut beschäftigen. Hierauf sollen die histologischen Verhältnisse der Macula lutea beschrieben werden.

M. Schultze's Eintheilung der Retina in zehn Schichten werde ich beibehalten, vorwiegend aus dem Grunde, weil diese Eintheilung in meiner ersten Arbeit über den Gegenstand gewählt wurde, und ich jetzt öfters auf den Inhalt dieser Arbeit zurückgreifen muss. Die Ansichten einzelner Forscher schicke ich in den wichtigeren Fragen des Gegenstandes überall meinen eigenen Erfahrungen möglichst genau, stellenweise wörtlich, voraus.

II. Ergebnisse der histologischen Untersuchung.

a) Ueber das Stäbchenorgan.

Ansichten einiger Autoren.

Nach Kölliker[6] ist jedes Stäbchen 40 bis 50 μ lang und 1·8 μ breit, cylindrisch und am äusseren Ende quer abgestutzt. In Betreff der zuerst von H. Müller beobachteten Trennungslinie zwischen dem inneren und äusseren Abschnitt des Stäbchens betrachtet es Kölliker, obwohl er die Verschiedenheit beider Glieder in optischer und chemischer Beziehung auch im Leben anerkennt, als nicht entschieden, ob eine solche scharfe Abgrenzung auch im Leben besteht.

Mit Bezug auf den Glanz und die Breite haben die besterhaltenen menschlichen Augen, welche Kölliker und H. Müller untersuchten, keinen Unterschied der beiden Stäbchenglieder gezeigt.

„Zu jedem Stäbchen gehört eine kleine Zelle der äusseren Körnerschicht und stellen beide zusammen eine mit einem stabförmigen Anhange versehene Zelle dar." Die Zapfen, sagt Kölliker, können als Stäbchen bezeichnet werden, deren Innenglied zapfen- oder birnförmig, 15 bis 25 μ lang und 4 bis 7 μ breit ist. In Bezug auf die Aussenglieder der Zapfen erklärt Kölliker mit H. Müller, dass „in gewissen Fällen, namentlich am gelben Flecke, dieselben sicher ebenso weit nach aussen reichen, wie die der Stäbchen und manchmal quer abgestutzt sind. An anderen Stellen enden sie vielleicht früher". Analog dem Stäbchen gehört zu jedem Zapfen ein Korn der äusseren Körnerschicht, von Kölliker Zapfenkorn genannt.

M. Schultze[7] sagt: die Stäbchen sind cylindrisch. 50 bis 60 μ lang und 2 μ dick. Die Zapfen sind kürzer, an der Basis beträgt ihre Dicke 6 bis 7 μ, nach aussen verschmälern sich dieselben nach Art einer Weinflasche und gehen in eine conische Spitze über, deren Ende vor das Ende

der Stäbchen fällt. M. Schultze beschreibt ferner die Trennung der Aussenglieder der Zapfen und Stäbchen in Plättchen, welche Hannover zuerst beobachtete, dann die Längsstreifung an denselben, welche wahrscheinlich auf einer Cannellirung der Oberfläche beruht. Die Axenfaser im Innenglied der Stäbchen (W. Krause), sowie die im Innern der Aussenglieder verlaufenden Axenfasern (Ritter) hält M. Schultze für ein sehr zweifelhaftes Gebilde. Die Längsstreifung der Oberfläche der Innenglieder der Stäbchen und Zapfen ist nach diesem Forscher bedingt durch ablösbare feine Fäserchen. „Die Streifung verlauft in der Richtung der Längsaxe oder in langgezogener Spirale und besteht aus 40 bis 50 Einzelstreifen ringsum in gleicher Entfernung voneinander, welche an der dicksten Stelle der Zapfen etwa $^1/_2\,\mu$ beträgt. Dieselben rücken an der Spitze des Innengliedes so dicht zusammen, dass sie sich mit unseren optischen Hilfsmitteln einzeln nicht mehr erkennen lassen. Doch hat es den Anschein, als wenn die Streifen in Form einer conischen Röhre sich auf die Oberfläche des Aussengliedes fortsetzten. Denn eine zarte, aus der streifigen Rinde des Innengliedes hervorgehende Hülle lässt sich auf eine kürzere oder längere Strecke über die Aussenglieder hin isoliren.

Wie die Zapfen, besitzen auch die Stäbchen des Menschen und der Säugethiere eine oberflächliche Streifung des Innengliedes. Die Streifen verlaufen in Form feinster Linien meist zu 8 bis 10 in gleichen Entfernungen rings um das Innenglied parallel der Längsaxe, oder wie bei den Zapfen in einer langgezogenen Spirale bis an die Grenzlinie zwischen Innen- und Aussenglied.

Diese, zum Theil ablösbaren Fasern heben sich, zumal von der Basis der Zapfen des Menschen bis auf eine gewisse constante Länge leicht ab und bleiben, in ihrem Zusammenhang eine kurze, aus starren Fibrillen bestehende Röhre darstellend, auf der Membrana limitans externa sitzen, wenn der Zapfen sich von derselben abgelöst hat.“ Diese stützenden

Faserkörbe für die Basen der Zapfen und Stäbchen hängen nach M. Schultze's Untersuchungen mit Sicherheit mit der fibrillären oder streifigen Bindesubstanz der äusseren Körnerschicht zusammen. Im Innern des Zapfenkörpers, sowie im Innern des Innengliedes des Stäbchens, beschreibt weiter M. Schultze eine dichte Masse feinster, in der Längsrichtung verlaufender Fibrillen, welche von der Oberfläche an die ganze Dicke der Innenglieder erfüllen. „Die inneren Fibrillen hören, scharf abgesetzt, eine gewisse Strecke oberhalb der Membrana limitans externa auf. Wenigstens werden sie hier unsichtbar und würden, falls sie weiter etwa bis in die Zapfenfaser hinabreichten, ihre Natur ändern."

Schwalbe[8] schliesst sich in seiner Beschreibung der Netzhaut des Menschen den hier angeführten Darstellungen im Allgemeinen an, und nur in wenigen Einzelnheiten erscheint seine Anschauung verschieden. Die Längsstreifung der Aussenglieder der Stäbchen und Zapfen beruht auch nach Schwalbe, und zwar mit Gewissheit, auf einer Cannellirung der Oberfläche.

Dobrowolski's Entdeckung, dass die linsenförmigen Körper (M. Schultze) sich im Zapfenkörper und im Stäbcheninnenglied des Menschen finden, wird gleichfalls anerkannt, und ist Schwalbe geneigt, den von M. Schultze beschriebenen „Fadenapparat" für eine „eigenthümliche Modification des Ellipsoids, sei sie nun präformirt oder erst durch Einwirkung der dünnen Osmiumsäurelösungen entstanden", zu halten. Die Aussenglieder der Stäbchen und Zapfen besitzen eine structurlose Hülle, welche aus Neurokeratin (Kühne) besteht, dagegen konnte Schwalbe eine eigentliche Membran auf der Oberfläche des Innengliedes nicht sicher nachweisen.

Nach Merkel[9] beruht die von M. Schultze und Schwalbe beschriebene Cannellirung der Oberfläche der Stäbchen- und Zapfeninnenglieder theils auf Faltenbildung einer die Stäbchen umhüllenden Membran, theils wird dieselbe bedingt durch Druck, den die Stäbchen in der gehärteten und geschrumpften Netzhaut aufeinander ausüben. Merkel[10] hält das Innenglied

des Stäbchens und Zapfens für das peripherische Ende der langgestreckten Epithelzelle, während das Aussenglied als eine Art cuticularer Ausscheidung anzusehen ist.

Eigene Untersuchungen.

Nach meinen Erfahrungen ist das Stäbchen ein nahezu cylindrisches, säulenförmiges Gebilde von etwa 60 μ Länge und 2 bis 2·5 μ Breite. An dem Stäbchen unterscheide ich eine membranähnliche Hülle und einen weniger consistenten Inhalt. Auf die Begründung der letzteren Behauptung werde ich später zurückkommen. Häufig, jedoch durchaus nicht immer lassen sich an dem Stäbchen deutlich zwei Abtheilungen wahrnehmen, welche durch eine in der Mitte desselben verlaufende helle Querlinie voneinander getrennt erscheinen.

In letzterem Falle kann das Innenglied die gleiche Dicke wie das Aussenglied aufweisen, oder, was öfters vorkommt, ist das Innenglied um ein Weniges breiter und dessen Oberfläche zart granulirt. In der Mitte des Stäbchens oder genauer gesprochen an jener Stelle, die dem äussersten Antheil des Innengliedes entspricht, konnte ich zuweilen, und zwar mit voller Bestimmtheit eine runde, platte, fein granulirte Bildung erkennen, welche in ihrem Centrum ein dunkles Pünktchen zeigt, und die ich für den Kern des Stäbchens mit seinem Kernkörperchen ansehe (Fig. 1). Das Verhalten des Stäbchens gegen Ueberosmiumsäurelösung ist ein wechselndes. Ich besitze nämlich Präparate, an denen Innen- und Aussenglied gleichmässig braun tingirt erscheinen, ferner zahlreiche Schnitte, an denen das Aussenglied schwarz, das Innenglied zart braun und wieder eine dritte Serie von Objecten, in welchen das Innenglied dunkelbraun, das Aussenglied ganz hellbraun gefärbt ist. Die Ursache dieser verschiedenen Reaction des Gewebes auf gleich starke Lösungen von Ueberosmiumsäure war ich nicht in der Lage zu ermitteln. In der Nähe der ora serrata wird

Fig. 1. Präp. aus Ueberosmiumsäure; äusseres Ende abgebrochen.

das Stäbchen kürzer und breiter. Die hier dargelegte Beschreibung scheint mir den natürlichen Verhältnissen am meisten zu entsprechen, und halte ich alle sonst vorkommenden Formen des Stäbchens für postmortale Veränderungen, welche entweder durch das Absterben des Gewebes oder durch die hinzutretende Einwirkung macerirender und härtender Flüssigkeiten bedingt sind. Dass die Aufeinanderfolge der mannigfaltigen Veränderungen am Stäbchen in jedem einzelnen Falle keine ganz bestimmte, gesetzmässige ist, respective dass nur derzeit noch unbekannte Factoren eine solche Gesetzmässigkeit beeinträchtigen, lässt sich mit Gewissheit angeben. Die zahlreichen Formveränderungen, welche das Stäbchen bis zu seinem endlichen Zerfall zu kleinen Tropfen durchmacht, werde ich weiter unten berücksichtigen; zuvor soll die Beschreibung des Zapfens gegeben werden, hauptsächlich aus dem Grunde, weil Stäbchen und Zapfen die gleichen Umwandlungen aufweisen, letztere jedoch leichter und auffallender am Zapfen als am Stäbchen zu beobachten sind. Der Zapfen (Fig. 2, 3, 4, 5, 6, 7, 8, 9) ist 45 bis 60 μ lang und besteht gleichfalls aus einer membranähnlichen Hülle und einem weniger consistenten Inhalte. Auch hier müssen ähnlich wie am Stäbchen zwei Abtheilungen unterschieden werden, eine innere und eine äussere, erstere von 5 bis 7 μ, letztere von 2 bis 2·5 μ Dicke. Diese zwei Abschnitte sind entweder durch eine helle Grenzlinie voneinander getrennt oder nicht, so dass in letzterem Falle das Innenglied unmittelbar in das Aussenglied übergeht. Die helle Querlinie liegt einmal in gleicher Höhe wie die des benachbarten Stäbchens oder, was sehr viel häufiger vorkommt, 1 bis 3 μ unter derselben; das Innenglied des Zapfens ist also zuweilen ebenso lang, öfters jedoch kürzer wie das des Stäbchens. An besterhaltenen Präparaten vollkommen gesunder Netzhäute sind beide Abtheilungen häufig von homogenem, hellem, glänzendem Aussehen, und seltener erscheint das Innenglied fein granulirt. Am äusseren Ende des Innengliedes ist, wie am Stäbchen, gleichfalls ein Kern mit Kernkörperchen, und zwar

häufiger wie am Stäbchen nachweisbar. Im Innern des Zapfenkörpers findet sich regelmässig ein Körper, welcher vom

Fig. 2.

Fig. 3.

Fig. 4.

Nach Präparaten aus Ueberosmiumsäure.

morphologischen Standpunkte in jeder Beziehung dem äusseren Korn gleicht, und den ich „exponirtes äusseres Korn" nenne.

Fig. 5.
Nach einem Präparate aus Ueberosmiumsäure.

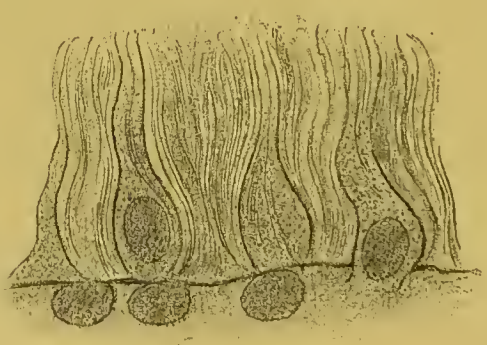

Fig. 6.
Nach einem Präparate aus Müller'scher Flüssigkeit.

Einigemale konnte ich im Zapfen, und zwar sowohl an den Seitentheilen der Netzhaut als auch im Gebiete der

Macula zwei exponirte äussere Körner beobachten (Fig. 8). Nur ausnahmsweise ist dieses Korn im Zapfenkörper nicht sichtbar, gleichviel ob das Innenglied granulirt oder homogen und hellglänzend erscheint.

Fig. 7. Nach einem Präparate aus Ueberosmiumsäure.

Fig. 8. Nach einem Präparate aus Müller'scher Flüssigkeit.

Die Lage des exponirten äusseren Kornes im Innengliede ist je nach der Oertlichkeit eine verschiedene, jedoch



Fig. 9. Zapfen aus der Macularegion vor der Centralgrube.

immer eine gesetzmässige: an der Peripherie liegen nämlich die Körner mehr oder weniger von der Membrana limitans externa entfernt, gegen die Macula lutea hin nähern sich dieselben allmählich der äusseren Grenzmembran, um letztere in der Umgebung des gelben Fleckes vollständig zu erreichen.

Innerhalb der Macula lutea sind die exponirten Körner nur unter bestimmten Umständen vorfindlich.[11] Am leichtesten und in sehr überzeugender Weise kann man die in Rede stehenden Bildungen mittelst der Methode nach Pál zur Anschauung bringen.

Ich halte dieselben für peripher gerückte „äussere Körner" und habe diese Behauptung in meiner im Jahre 1887 erschienenen Arbeit zuerst begründet.[12] Die lange Axe der Körner erscheint gewöhnlich senkrecht, an manchen Präparaten hie und da schräg gestellt.

Fig. 10.

Fig. 11.

Fig. 12.

Nach Ueberosmiumsäurepräparaten.

Ich habe vorhin erwähnt, dass der Zapfenkörper mitunter ein granulirtes Aussehen bietet, ziemlich häufig jedoch eine homogene glänzende Oberfläche zeigt.

Letzteres Verhalten dürfte den Verhältnissen in vivo entsprechen und scheinen die zarten Granulationen an der Zapfen- und Stäbchenoberfläche bereits eine postmortale Veränderung darzustellen. Ebenso lässt sich annehmen, dass die Zapfen und Stäbchen im präformirten Zustande die gleiche Länge besitzen, anderenfalls müssten wir unbedingt mindestens vier Formen von Zapfen annehmen, und zwar: *a)* Zapfen mit kürzerem Innen- und Aussenglied; *b)* solche mit kürzerem Innenglied, während das Aussenglied gleich lang wie das des Stäbchens ist; *c)* Innenglied kürzer, Aussenglied länger als

beim Stäbchen; *d)* Zapfen, an denen Innen- und Aussenglieder gerade so lang sind wie die entsprechenden Abschnitte des Stäbchens. Ferner muss berücksichtigt werden, dass nach den Untersuchungen von Engelmann, Gradenigo, Fick, Angelucci die Innenglieder der Zapfen und der Stäbchen

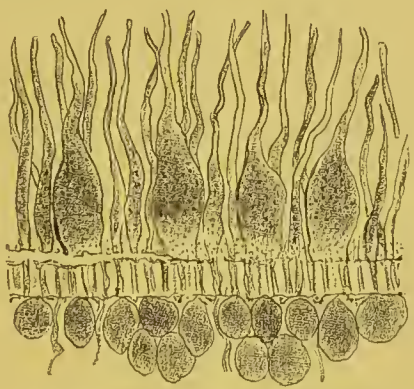

Fig. 13. Aus Müller'scher Flüssigkeit.

unter Einwirkung des Lichtes und anderer Einflüsse sich verkürzen.

An vollkommen gut erhaltener Netzhaut konnte ich M. Schultze's „Fadenapparat" weder im Innenglied des Zapfens

Fig. 14. Aus Ueberosmiumsäurelösung; ein Theil des Aussengliedes abgebrochen.

Fig. 15. In der Nähe der Limitans externa ist die vordere Wand des Stäbchens defect.

Fig. 16. Nach einem Präparate aus Ueberosmiumsäurelösung.

noch in dem des Stäbchens finden; auch wollte es mir nicht gelingen, eine Formation zur Beobachtung zu bringen, welche eine Aehnlichkeit mit der Ritter'schen Axenfaser hätte.

Ich werde nun zu den mannigfachen postmortalen Veränderungen übergehen, welche die Stäbchen- und Zapfenschicht

so oft und rasch erleidet, und bemerke gleich, dass ich nur die häufigeren Formen dieser Veränderungen in Betracht ziehe.

Fig. 17.

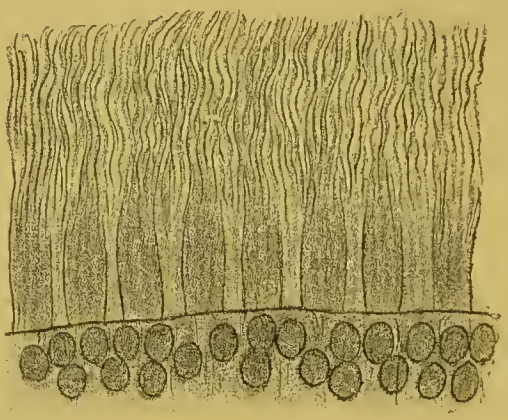

Fig. 18.
Nach Ueberosmiumsäurepräparaten.

Der von M. Schultze genauer studirte Zerfall des Stäbchen- und Zapfenaussengliedes im Plättchen findet an der

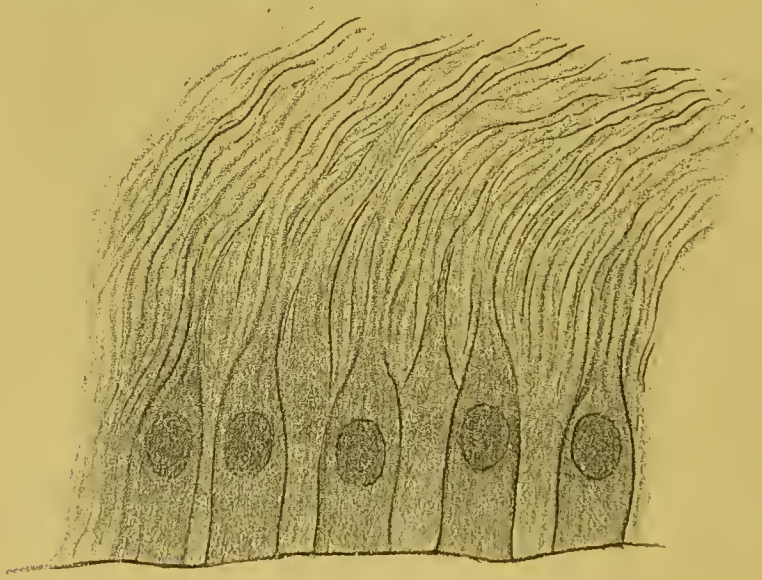

Fig. 19. Nach einem Ueberosmiumsäurepräparate.

Netzhaut des Menschen statt, ist jedoch nicht so constant wie an der Retina des Frosches zu beobachten. Die Aussenglieder der Zapfen unterliegen diesem Zerfalle früher wie die der Stäbchen; die einzelnen Plättchen zeigen aber durchaus nicht

immer die gleiche Dicke. Ja, an einem und demselben Stäbchen oder Zapfen lassen sich dünnere und dickere Scheiben wahrnehmen, ein Umstand, der nicht geeignet ist, die Hypothese von M. Schultze's [13] rasch und stark quellungsfähiger Kittsubstanz, durch welche die vorgebildeten Plättchen zusammengehalten werden sollen, zu stützen.

1. Als eine der ersten Veränderungen des Stäbchens und Zapfens würde ich die Granulirung der Oberfläche beider Glieder ansehen; am Aussengliede des Zapfens tritt dieselbe nicht so rasch auf, wie am Innengliede und am ganzen Stäbchen.

Fig. 20. Fig. 21. Fig. 22. Fig. 23.

Alle Figuren nach Ueberosmiumsäurepräparaten.

2. Am Innengliede beider Gebilde ist eine zarte, zuweilen nur bei starker Vergrösserung nachweisbare Andeutung von Längsfalten bemerkbar (Fig. 10, 11, 12). Das Aussenglied ist noch homogen und glänzend oder auch fein granulirt. Die Längsfalten können sich voneinander trennen, auf diese Art entstehen Längsstreifen. Ein Theil des längsgestreiften Innengliedes bricht mitunter in variabler Entfernung von der äusseren Grenzmembran ab und stellt alsdann eine mehr oder weniger dichte Reihe kurzer Fasern dar (Fig. 13), welche M. Schultze als sogenannte „Faserkörbe", Krause als „Nadeln" beschrieben haben.

3. Die Längsfalten sind am Innen- und Aussengliede sichtbar (Fig. 14).

4. Es bietet nur der innere, an die Membrana limitans externa grenzende Abschnitt des Stäbchens und Zapfens ein homogenes Aussehen dar; und aus dem homogenen, also noch im Bereiche des Innengliedes befindlichen Stücke, treten die Längsstreifen mehr oder weniger isolirt hervor (Fig. 15).

5. Stäbchen und Zapfen zeigen am Innen- und Aussengliede feine Längsstreifenbildung. An je einem Längsstreifen des Aussengliedes sind zahlreiche varicöse Verdickungen wahrnehmbar (Fig. 16).

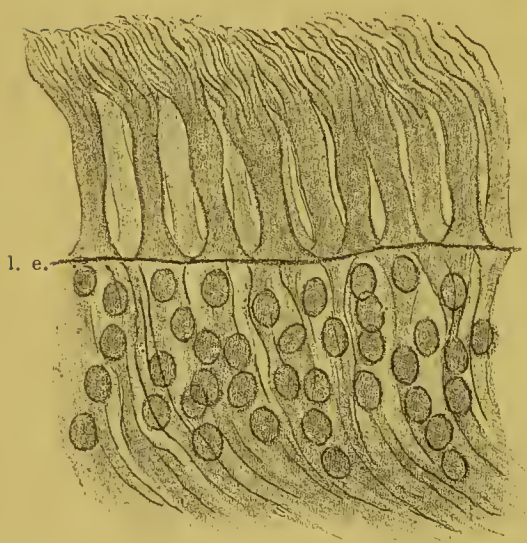

Fig. 24. Ueberosmiumsäure; l. e. = m. limitans externa.

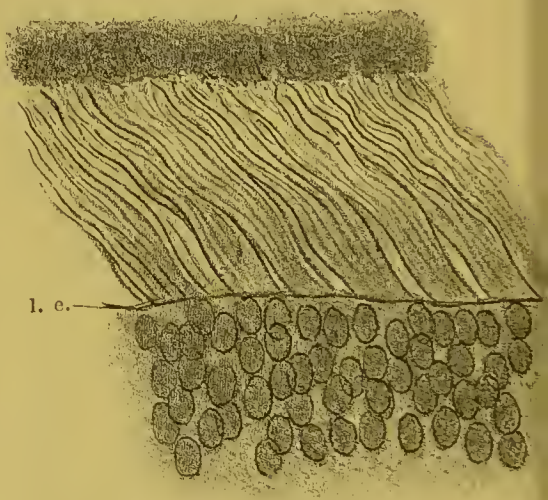

Fig. 25. Ueberosmiumsäure; l. e. = m. limitans externa.

6. Die am Innenglied nur zart angedeuteten Längsstreifen sind am Aussengliede bereits isolirt und bilden eine Gruppe von stabförmigen Gebilden (Fig. 17, 18, 19, 20, 21, 22, 23).

7. Innen- und Aussenglied des Stäbchens sind bedeutend verdickt, wie aufgequollen; während das Innenglied keine oder nur eben wahrnehmbare Längsstreifen aufweist, ist das Aussenglied deutlich längsgestreift und treten die einzelnen Streifen etwas auseinander (Fig. 24).

8. Innen- und Aussenglied sind längsgestreift. Die Streifen der Aussenglieder je zweier benachbarter Stäbchen

oder Zapfen rücken mehr auseinander, so dass zwischen je

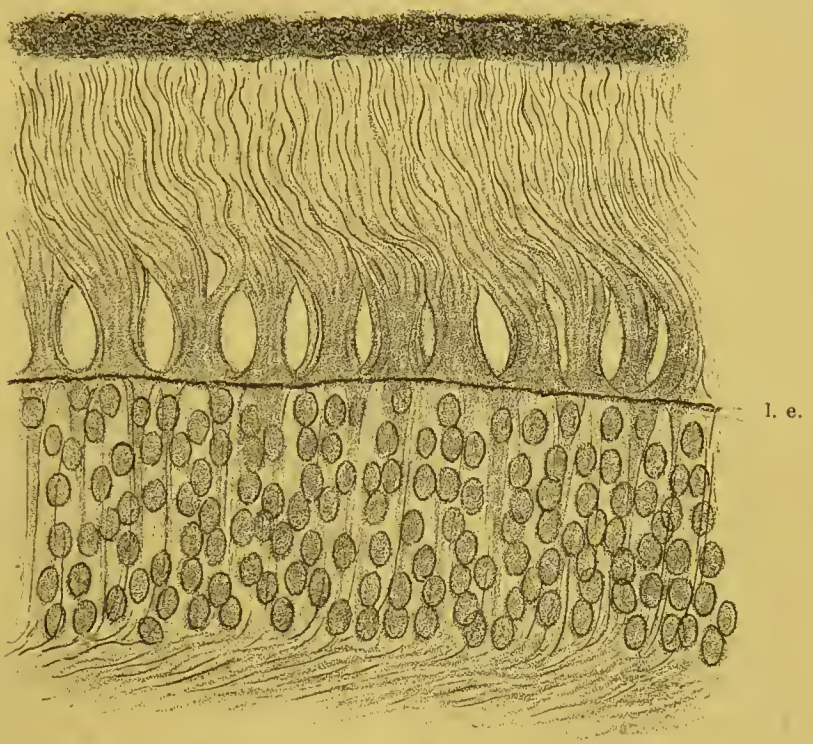

Fig. 26. Ueberosmiumsäure; l. e. = m. limitans externa.

Fig. 27. Ueberosmiumsäure; l. e. = m. limitans externa; das Aussenglied des Zapfens abgebrochen.



Fig. 28. Ueberosmiumsäure; Fig. 24, 25, 26 und 28 sind nach Präparaten desselben Auges hergestellt.

Fig. 29. Präparat aus Ueberosmiumsäure.

zwei Innengliedern runde, ovale oder spaltförmige Hohlräume entstehen (Fig. 25, 26).

9. Die Längsstreifung lässt sich ziemlich weit unter der äusseren Grenzmembran, an der Stäbchen- und Zapfenfaser, sehr deutlich verfolgen (Fig. 11, 21, 23, 27).

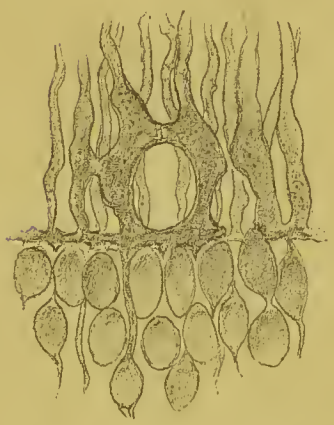

Fig. 30 a. Präparat aus Ueberosmiumsäure.

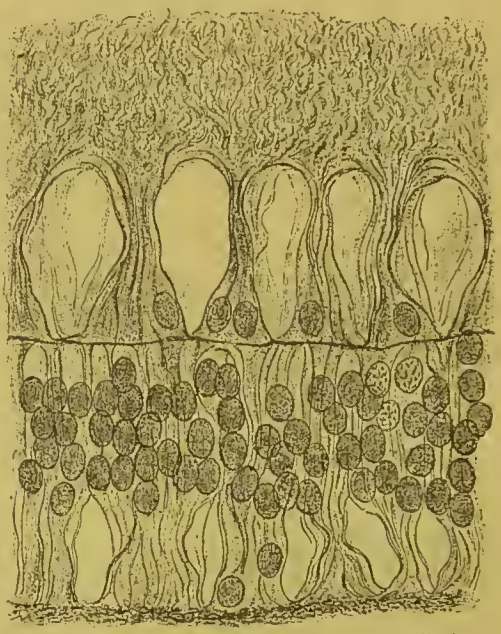

l. e.

Fig. 30 b. Ueberosmiumsäure; l. e. = m. limitans externa.

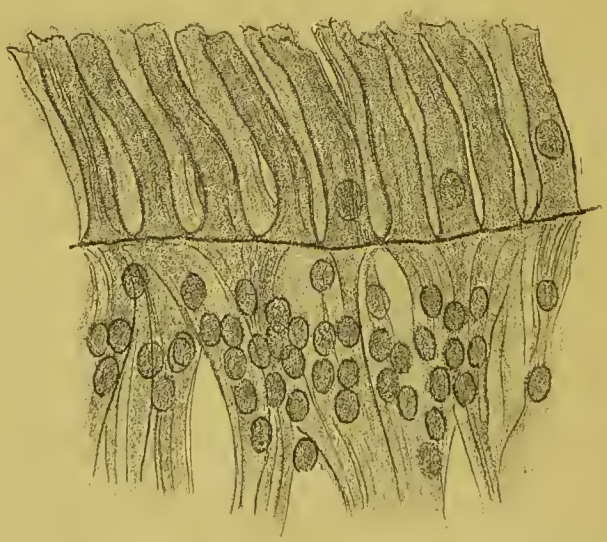

Fig. 31. Präparat aus Ueberosmiumsäure; die äusseren Enden der Stäbchen und Zapfen abgebrochen.

Fig. 32. Aus verdünnter Salpetersäure.

10. Die Längsstreifen des Innen- und Aussengliedes treten isolirt in Erscheinung und bilden sehr regelmässige Gruppen von feinsten Stäbchen (Fig. 25).

11. Die isolirten Streifen einzelner Gruppen treten noch mehr auseinander, so dass die gruppenweise Anordnung der Theile nicht mehr kenntlich wird (Fig. 28).

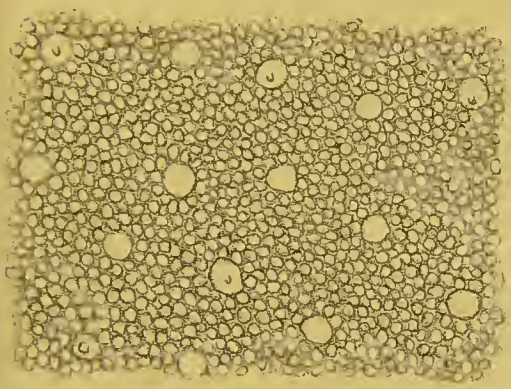

Fig. 33.



Fig. 34.



Fig. 35.

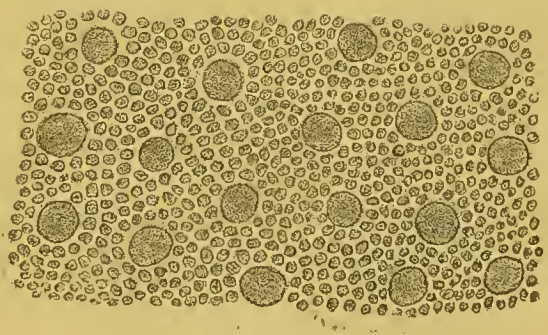

Fig. 36.

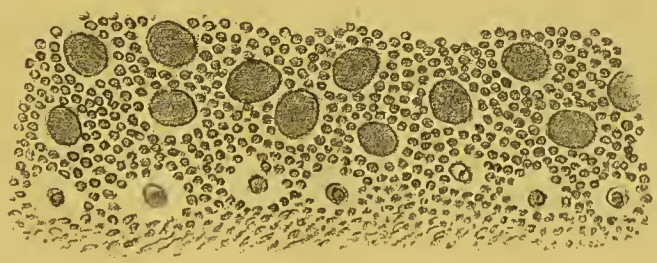

Fig. 37.

Alle fünf Figuren sind nach Präparaten aus Ueberosmiumsäure gezeichnet und entsprechen mit Ausnahme der Fig. 37 den Seitentheilen der Netzhaut. Fig. 37 stellt einen Schrägschnitt aus der Umgebung des gelben Fleckes dar. In Fig. 36 und 37 sind die exponirten äusseren Körner sehr schön sichtbar.

12. Das Stäbchen erscheint nicht als regelmässig gestreckter Cylinder, sondern zeigt Einbiegungen der Wand und ein rauhes Aussehen (Fig. 29).

13. Manchesmal sieht man in der Stäbchenschicht runde oder mehr ovale Räume von verschiedener Grösse, welche anscheinend durch Verschmelzung kurzer, dicker Fortsätze der unter 12 erwähnten Stäbchen entstehen (Fig. 30a und 30b). In Fig. 30a ist noch die Vereinigungsstelle dieser Ausläufer recht gut angedeutet. Zuweilen, namentlich an Objecten, welche in sehr dünnen Chromsäurelösungen conservirt wurden, werden an jenen Abschnitten der stabförmigen Gebilde, welche über den Hohlräumen sich befinden, keulenförmige Verdickungen in wechselnder Grösse und Zahl wahrnehmbar.

14. Das Stäbchen und der Zapfen sind in toto breiter geworden (Fig. 31) und erscheinen überdies mit mehreren varicösen Verdickungen versehen.

15. Die innere Hälfte des Stäbchens und Zapfens ist fadenförmig verdünnt und zeigt am äusseren Ende eine kelchartige Erweiterung, aus welcher in Form einer Kugel oder mehrerer Tropfen eine amorphe Masse hervorragt (Fig. 32).

Die soeben angeführten Varietäten in den Formveränderungen des gesunden Stäbchenorganes sind öfters, theils als normalerweise vorkommende, theils als in Folge von Netzhauterkrankung auftretende Verhältnisse geschildert worden. Dies ist auch der wesentliche Grund, der mich bestimmt hat, hier auf dieselben näher einzugehen.

Die Fig. 33, 34, 35, 36 und 37 stellen Flächenschnitte der Netzhaut dar, aus denen ersichtlich ist, dass die Zapfen nicht in so regelmässigen Abständen voneinander entfernt sind, wie es allgemein angenommen wird.

Nach dieser Beschreibung der häufiger zu beobachtenden Gestaltveränderungen der Stäbchen und Zapfen gehe ich zur Besprechung der Verbindungen der genannten Elemente mit den übrigen Lagen der Netzhaut über.

b) Ueber die Stäbchen- und Zapfenfaser.

Ansichten einiger Autoren.

Nach M. Schultze [14] ist die Stäbchen- und Zapfenfaser als directe Fortsetzung des Stäbchens und Zapfens gegen die

inneren Schichten hin „ein blasses, auf der Oberfläche durchaus glattes Gebilde, welches im Verlaufe nie verästelte oder anastomosirende, oder in spongiöse Netze übergehende Fasern darstellt und sich dadurch scharf von den radialen Stützfasern und der auch sie einhüllenden Bindesubstanz unterscheidet". Die Zapfenfaser ist dicker als die Stäbchenfaser. Beide zeigen mitunter feine Längsstrichelung, welche auf deren Zusammensetzung aus feinen Fibrillen hindeutet, in dünnen Lösungen von Chromsäure und Ueberosmiumsäure bilden sie Varicositäten und sind sehr vergänglich. Die Zapfenfaser endigt an der äusseren Grenze der äusseren granulirten Schicht, wie es schon H. Müller[15] lehrte, mit einer kegelförmigen, dreieckig aussehenden Aufschwellung, über welche hinaus die Faser als Ganzes nicht weiter verfolgt werden kann. An Jodserumpräparaten sah M. Schultze die kegelförmige Anschwellung in ein Büschel zahlreicher, äusserst feiner Fibrillen zerfallen, welche sich nicht netzförmig untereinander verbinden.

Auch an der Stäbchenfaser konnte M. Schultze eine keulenförmige Anschwellung der Faser dicht über der äusseren granulirten Schicht nachweisen, die den Eindruck macht „der Wiederholung des Zapfenfaserkegels im Kleinen"; ein Zerfall dieser Anschwellung in Fibrillen wird von M. Schultze für die Stäbchenfaser des Menschen mit grosser Wahrscheinlichkeit vermuthet.

Jede Faser zeigt in ihrem Verlaufe je eine Anschwellung, in welcher ein Korn, das sogenannte Stäbchen- und Zapfenkorn, eingebettet liegt. „Der Kern füllt das Korn fast ganz aus, ist hyalin und enthält ein glänzendes Kernkörperchen, grösser im Korn des Zapfens als in dem des Stäbchens."

Die Menge der Zellsubstanz ist sehr gering; die Zapfenkörner sind grösser als die Stäbchenkörner und liegen dicht unter der Membrana limitans externa, mit Ausnahme der Maculagegend. Die Stäbchenkörner finden sich in verschiedener Höhe innerhalb ihrer Fasern. Die von Henle entdeckte Querstreifung[16] der Stäbchenkörner ist M. Schultze geneigt für

eine Leichenerscheinung zu halten, welche auf einer Theilung des Kernes oder des Kerninhaltes beruht.

Kölliker[17] sagt über das innere Ende der Stäbchenfasern, dass dieselben in die Zwischenkörnerlage und durch dieselbe in die innere Körnerschicht eindringen, woselbst ihr Verlauf nicht weiter mit Sicherheit ermittelt ist. H. Müller[18] konnte wieder die Zapfenfaser ohne merkliche Anschwellung bis in die innere Körnerschicht verfolgen.

Schwalbe,[19] der mit M. Schultze's Beschreibung der Zapfen- und Stäbchenfaser übereinstimmt, beobachtete die Querstreifung des Stäbchenkornes an ganz frischen Präparaten, ebenso wie Henle, Krause und Ritter, und hält dieselbe für einen präformirten Zustand. Henle[20] hebt gegen M. Schultze hervor, „dass die Anschwellung der Zapfenfaser, die sich an Osmiumsäurepräparaten leicht von der äusseren granulirten Schicht ablöst, gewöhnlich aber feine, unregelmässige Fragmente der granulirten Substanz mitnimmt, mehr oder minder regelmässig kugelförmig, zuweilen etwas in die Breite verzogen, zuweilen eckig, einer Schale ähnlich ist, die ein gewölbter und glatter Deckel schliesst. Die von M. Schultze beschriebenen, sehr feinen und kurzen Fasern gehen von den planen Wänden aus, mit welchen kugelförmige Anschwellungen der Zapfenfasern gegen die äussere granulirte Schicht sich abschliessen; sie gehören also schon dem engen Fasernetz an, woraus nach M. Schultze die Schichten bestehen sollen, die wir feinkörnig nennen".

Eigene Untersuchungen.

Meinen Untersuchungen gemäss ist die Stäbchen- und Zapfenfaser ein Gebilde, welches, eine Fortsetzung des Stäbchens und Zapfens darstellend, als zarter, feiner, mit glatter Oberfläche versehener Schlauch mit einer eigenartigen Anschwellung die äussere Grenze der äusseren granulirten Schicht erreicht. Ein Dickenunterschied zwischen der Stäbchen- und Zapfenfaser findet sich wohl ziemlich häufig vor, und zwar in dem Sinne der oben genannten Forscher, ist jedoch nicht

charakteristisch, indem nicht selten an einem und demselben Präparate dickere Stäbchenfasern neben dünneren Zapfenfasern zu sehen sind. Im grössten Theile der Netzhaut verlauft die Stäbchen- und Zapfenfaser senkrecht auf die äussere granulirte Schicht; im Gebiete des gelben Fleckes ist die Richtung derselben, wie Bergmann nachgewiesen hat, eine mehr oder weniger schräge, in der Mitte der Fovea

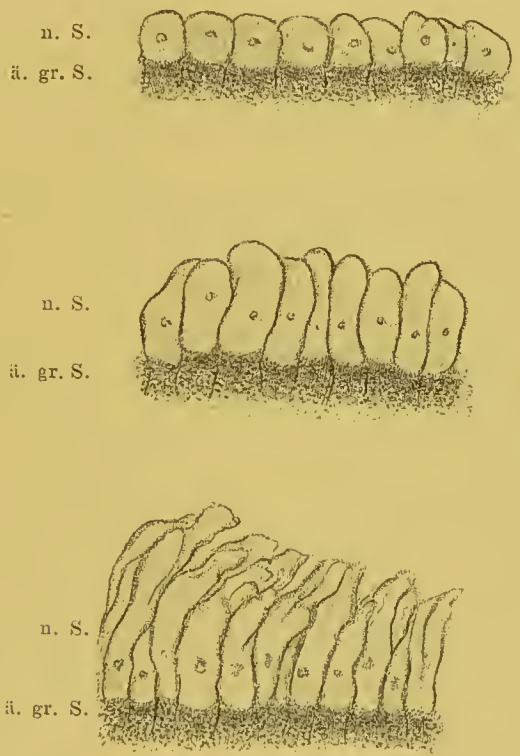

Fig. 38—40.
Alle Figuren sind nach Präparaten aus Ueberosmiumsäure gezeichnet; ä. gr. S. = äussere granulirte Schicht; n. S. = neue Schicht.

centralis richten sich die Fasern allmählich auf, um innerhalb eines ganz kleinen, central im gelben Fleck gelegenen Raumes wieder einen fast senkrechten Verlauf anzunehmen. Die vorhin erwähnte Anschwellung ist nicht überall bemerkbar und nicht an allen Theilen der Netzhaut gleich gross (Fig. 38, 39, 40, 41, 42 a, 42 b und 57).

In der Mitte der Centralgrube fehlt sie vollständig und tritt erst im Bereiche der Fovea an jener Stelle in Erscheinung, wo die innere Körnerschicht bereits auf zwei

Reihen sich verjüngt hat. Die Anschwellung beginnt hier in Form einer kleinen platten Zelle, die in der Mitte einen dunklen, scharf ausgebildeten Punkt, gleichsam einen Kern trägt. Allmählich werden diese zellenartigen Bildungen grösser, sie erscheinen kubisch; an der Peripherie des gelben Fleckes werden sie bereits cylindrisch und sind in letzterer Form vollkommen deutlich eine kurze Strecke ausserhalb der Macula lutea zu beobachten; noch weiter nach aussen sind sie als solche nicht mehr leicht nachweisbar.

Wer in der Lage war, derartige Objecte öfter und genau zu studiren, wird auch an den peripherischen Bezirken der Netzhaut die hier bereits lang ausgezogenen Zellen an den

Fig. 41. Nach einem Präparate aus Ueberosmiumsäure gezeichnet.

dunklen, fast schwarzen, charakteristischen Kernen wieder erkennen. Diese Formationen liegen dicht nebeneinander und bilden eine klar ausgeprägte Schicht, die auf keinen Fall übersehen werden kann. Die vorzüglichsten Bilder liefert in dieser Richtung zweifellos die Conservirung in $^1/_2$- bis 1procentiger Ueberosmiumsäure. Seitdem ich bei der Herstellung der Präparate die in der Anmerkung zur Einleitung angeführten Regeln befolge, gelang es mir immer (an acht Augen), an Ueberosmiumsäureobjecten diese Zellenlage sehr schön an allen Schnitten aus der Maculagegend zur Anschauung zu bringen. Diese Schicht habe ich zuerst nachgewiesen und im Jahre 1887 beschrieben.[21] Meiner Darstellung lag damals die Untersuchung des gelben Fleckes eines einzigen Menschenauges zu Grunde. Gegenwärtig stehe ich nicht an, diese Lage als ein constantes Vorkommniss

in der normalen Netzhaut des Menschen zu bezeichnen, und hierbei zu erklären, dass eine richtige Kenntniss des Verlaufes der Zapfen- und Stäbchenfaser überhaupt nur aus solchen Präparaten geschöpft werden kann, an welchen diese Schicht in der oben geschilderten Form erhalten ist. Früher habe ich die einzelnen Anschwellungen als Kerne mit Kernkörperchen

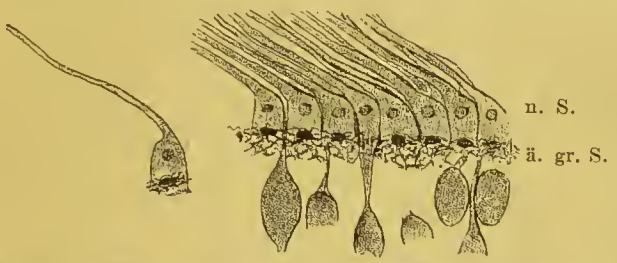

Fig. 42a. Nach einem Präparate aus Ueberosmiumsäure gezeichnet.

aufgefasst, jetzt ändere ich meine ursprüngliche Ansicht dahin, dass die Anschwellung als eine mit einem Kerne versehene Zelle zu betrachten ist. Zu dieser Ueberzeugung gelangte ich

Fig. 42b. Nach einem Präparate aus Ueberosmiumsäure gezeichnet.

hauptsächlich durch Beobachtung von Kerntheilungsfiguren an den beschriebenen Elementen.

Den Grund, warum die Seitentheile der Netzhaut nie diese deutlichen Bilder lieferten, konnte ich nicht aufdecken. Hat man einmal dieses Stratum an Osmiumsäurepräparaten beobachtet, so wird es nicht schwer fallen, dasselbe auch an Schnitten aus Müller'scher Flüssigkeit und verdünnter Salpetersäure, wenn auch nicht so deutlich, wieder zu finden.

Unwillkürlich wird man dabei an das Epithel der vorderen Linsenkapsel erinnert, wo die Zellen gegen den Aequator hin höher werden, um schliesslich zu Linsenfasern auszuwachsen.

Die Stäbchen- und Zapfenfasern bergen in ihrem Verlaufe das „äussere Korn". Die Form des äusseren Kornes ist an frischen Objecten längsoval, an Präparaten, welche längere Zeit in Alkohol gelegen waren, mehr oder minder regelmässig rund,

Fig. 43. Präparat aus Müller'scher Flüssigkeit; l. e. = m. limitans externa.



Fig. 44. Präparat aus $^1/_{10}$% Chromsäurelösung; ä. gr. S. = äussere granulirte Schicht. i. gr. S. = innere granulirte Schicht.

zuweilen sogar queroval. Die Grösse der äusseren Körner ist in beiden Faserarten gleich. Mitunter gelangt wohl eine Netzhaut zur Untersuchung, an welcher einzelne grössere Zapfenfaserkörner und kleine Stäbchenfaserkörner sich finden, ich habe jedoch auch oft den umgekehrten Fall gesehen.

Der Ansicht, dass jede Faser in ihrem Innern nur je ein Korn enthält, kann ich nicht beistimmen, und zwar aus dem Grunde, weil es mir mehreremale gelang, in einer Faser zwei Körner mit aller Gewissheit nachzuweisen (Fig. 43).

Leider waren diese „äusseren Zweikörnerfasern" nie bis an ihr äusseres Ende deutlich zu verfolgen, so dass die Frage, ob dieselben den Stäbchen oder den Zapfen angehörten, vorläufig offen bleibt. Will man aber der allgemein angenommenen Auffassung folgen, dass innerhalb der Macula lutea sich nur Zapfen finden, so war in einigen Fällen, wo die zweikörnige Faser innerhalb des gelben Fleckes zur Beobachtung kam, letztere eine Zapfenfaser.

Fig. 15.
Präparat aus $^1/_{10}$% Chromsäurelösung; l. e. = m. limitans externa; l. i. = limitans interna.

Die hellen Querbänder am äusseren Korn konnte ich nur an einem der vielen untersuchten Augen sehen und dies nicht einmal an allen Abschnitten der Netzhaut. Wenn man bedenkt, wie rasch in der Netzhaut Leichenerscheinungen auftreten, so dürfte die Seltenheit des erwähnten Befundes eher für einen Zustand sprechen, der als präformirtes Verhältniss anzusehen ist.

Nach Flemming[22] hat man hier eine Kernform, in welcher die chromatische Substanz in ganz eigenthümlicher Weise schon im lebenden Gewebe vertheilt ist.

Analog den Stäbchen und Zapfen selbst erleiden auch deren Fasern vielgestaltige Veränderungen, deren Ursache entweder auf das Absterben des Gewebes oder, was wahrscheinlicher ist, auf die Einwirkung conservirender Proceduren bezogen werden muss. Es mögen im Nachstehenden nur einige dieser Veränderungen ihre Besprechung finden:

1. Die Stäbchen- und Zapfenfaser durchsetzt als glatte und gleichmässig dicke Faser, also ohne an ihrem Fusse eine Anschwellung zu bilden, die äussere granulirte, die innere Körner- und innere granulirte Schicht. Ja, sie kann ausnahmsweise sogar bis zur Membrana limitans interna

verfolgt werden, an der sie mit einer verbreiterten Basis endigt (Fig. 44, 45).

2. Die Faser wird nach innen zu in geringer Entfernung vom äusseren Korn allmählich dicker, sie dringt unverzweigt durch die äussere granulirte Schicht, ihre Oberfläche ist in feine Längsfalten gelegt; in der inneren Körnerschicht wird sie wieder schlanker, so dass das Gebilde die Spindelform

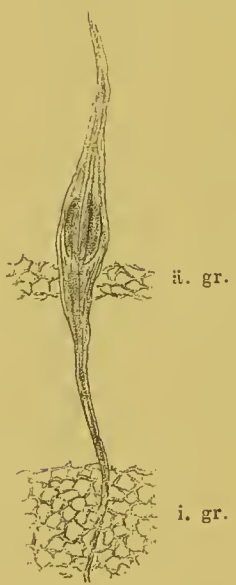

Fig. 46.

Fig. 47.

Präparate aus $^1/_{10}$% Chromsäurelösung; ä. gr. = äussere granulirte Schicht; i. gr. = innere granulirte Schicht.

zeigt (Fig. 46). Nicht selten hat es den Anschein, als würde sich die Faser in zwei bis drei feinere Fäserchen spalten, die sich einzeln in der inneren granulirten Schicht verlieren (Fig. 47).

3. Die Faser hat an der Stelle, wo sonst das zellenartige Gebilde zu liegen käme, einen, dem Contour und der Grösse dieses Gebildes entsprechenden Defect in ihrem verdickten Ende. Der Rand dieses lochförmigen Defectes ist scharf gezeichnet, oftmals sieht man in der Tiefe des Loches die hintere Wand des Schlauches mehr oder weniger unver-

sehrt erhalten. Häufig gewinnt man den Eindruck, als wenn aus dem verdickten Ende der soeben beschriebenen Faser mehrere sehr feine Fäserchen austreten würden, die, einen horizontalen Verlauf annehmend, sich in der äusseren granulirten Schicht verlieren. Zuweilen sind die genannten Fäserchen ganz bestimmt als letzte Endigung der Faser zu erklären, in anderen, öfters vorkommenden Fällen liegen dem verdickten Ende nur faserige Netze der äusseren granulirten Schicht an (Fig. 48, 49).

Fig. 48.

Fig. 49.

Präparate aus Ueberosmiumsäure.

4. Es können zwei oder mehrere Fasern sich aneinander legen, verlaufen als scheinbar eine Faser eine mehr oder weniger lange Strecke und theilen sich wieder, kurz bevor sie die äussere granulirte Schicht erreichen.

5. Die einzelnen Fasern werden zu Bündeln zusammengedrängt, wodurch innerhalb der äusseren Körnerschicht runde oder ovale Hohlräume von verschiedener Grösse entstehen. Diese Formveränderung hatte Henle[23] zuerst in der Nähe der Ora serrata beobachtet und Iwanoff als Oedema retinae aufgefasst. Nachstehende Zeichnung (Fig. 50) ist nach einem Präparate aus der Netzhaut eines 31jährigen Mannes angefertigt, welcher normalen Augengrund hatte, Jaeger Nr. 1 las und wegen eines melanotischen, rasch wachsenden epibulbären

Sarcoms enucleirt werden musste. Aehnliche Bilder sah ich auch an der gesunden Netzhaut eines älteren Mannes, einige Millimeter vom medialen Rande des Sehnerven entfernt (Fig. 51).

6. Die Stäbchen- und Zapfenfaser verliert ihr glattes Aussehen, ihre Oberfläche wird rauh, hie und da zackig, wie ausgenagt, es können mehr oder minder zahlreiche feine Fäserchen oder membranartige Ausläufer von der Faser sich abspalten, welche mit analogen Formationen der benachbarten Faser dem Anscheine nach anastomosiren und auf diese Art kleinere und grössere,

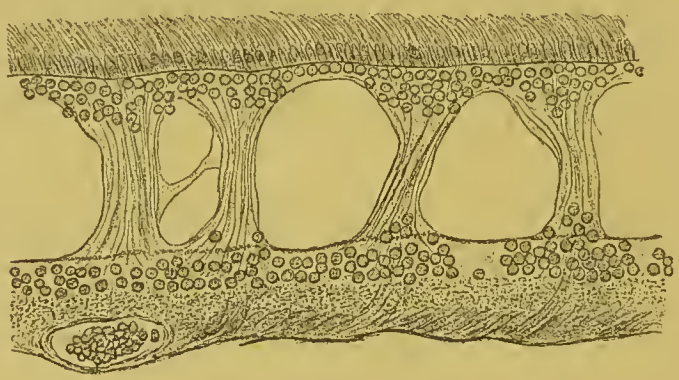

Fig. 50.

ovale und runde Hohlräume bilden, in denen die äusseren Körner eingebettet liegen. Am allersichersten erhält man die oben erwähnten Bilder aus Objecten, welche in verdünnter Chromsäurelösung conservirt wurden, seltener dagegen an Schnitten aus Ueberosmiumsäure. Die Stäbchen- und Zapfenfaser erleidet also auch in dieser Hinsicht analoge Veränderungen, wie die Stäbchen und Zapfen selbst.

7. Die Stäbchen- und Zapfenfaser endigt dicht am äusseren Rande der äusseren granulirten Schicht mit einer sehr kleinen ovalen Anschwellung, welche häufig, aber nicht immer, eine schwarze, ziemlich central gelegene, punktförmige Zeichnung besitzt.

8. Das äussere Korn findet sich nicht im Innern der Faser, sondern es liegt derselben entweder mit einem ganz kurzen Stiele an und zeigt eine birnförmige Gestalt; oder es ist selbst der kurze Stiel nicht nachweisbar, die Faser erleidet vielmehr eine Einbiegung, wodurch eine seichte Nische entsteht, welche das Korn aufnimmt.

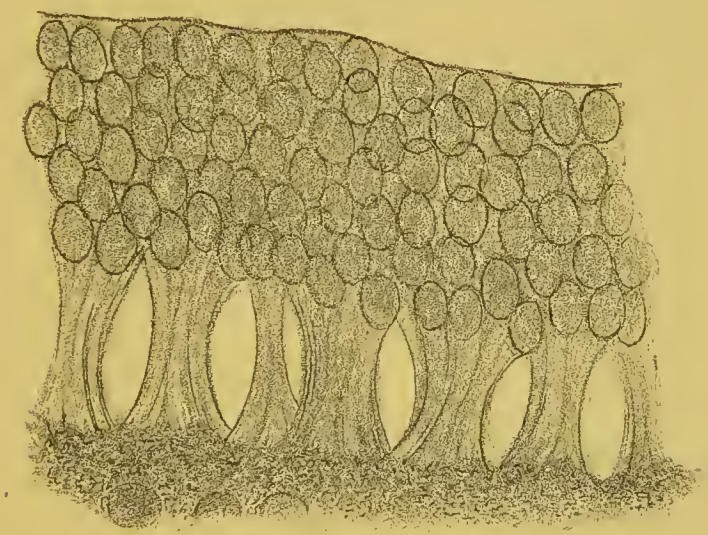

Fig. 51. Präparat aus Ueberosmiumsäure; l. e. = m. limitans externa; ä. gr. = äussere granulirte Schicht.

c) Ueber den Verlauf der Stäbchen- und Zapfenfaser in den inneren Schichten der Netzhaut.

Eigene Untersuchungen.

Wie verhalten sich nun die Stäbchen- und Zapfenfasern in dem weiteren Verlaufe?

Von der äusseren granulirten Schicht lässt sich die Zapfenfaser weiter bis zur inneren Grenzmembran verfolgen.

Innerhalb der inneren Körnerschicht ist in jeder dieser Fasern ein Korn oder es sind sogar zwei Körner eingebettet (Fig. 52), welche den „äusseren Körnern" in Bezug auf Grösse, Form, Kern und Kernkörperchen vollständig gleichen. Selbst das früher nur an den äusseren Körnern beobachtete helle Querband hat in neuerer Zeit Stöhr[24] auch

an den inneren Körnern nachgewiesen. Die „Zweikörnerfasern" der inneren Körnerschicht sah ich mehreremale, und zwar ausschliesslich in der Maculagegend.

Auch in diesem inneren Abschnitte der Netzhaut ist die Faser äusserst vergänglich; an gut conservirten Objecten besitzt sie eine glatte Oberfläche, ohne irgendwo seitliche Ausläufer abzugeben. In dünnen Lösungen von Ueberosmiumsäure werden nicht selten Varicositäten und mitunter namentlich an Präparaten aus Müller'scher Flüssigkeit und noch

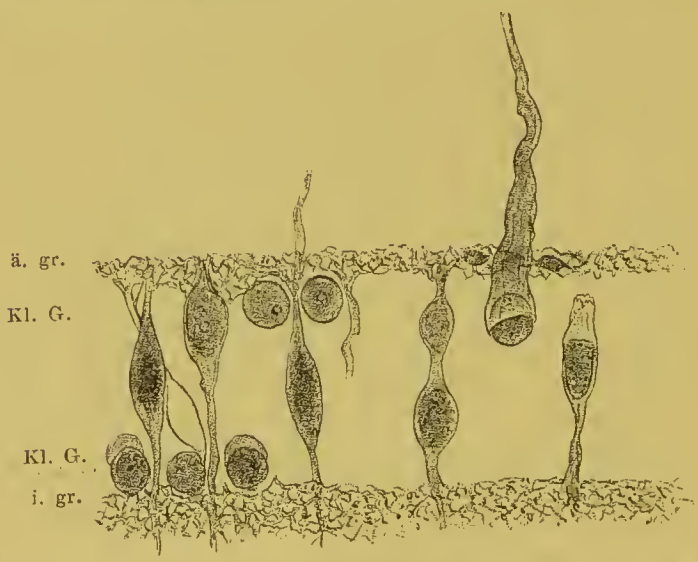

Fig. 52. Aus drei Ueberosmiumsäurepräparaten combinirtes Bild. ä. gr. = äussere granulirte, i. gr. = innere granulirte Schicht. Kl. G. = Kleine Ganglienzellen, drei am äusseren Rande der inneren granulirten, zwei am inneren Rande der äusseren granulirten Schicht liegend. Die übrigen Elemente stellen „innere Körner" und eine innere Zweikörnerfaser dar.

mehr an jenen aus Chromsäurelösungen analoge Veränderungen wie innerhalb der äusseren Körnerschicht erkennbar: es gehen von ihr feine Fäserchen oder auch breitere Flügel ab, die mit den gleichen Ausläufern der Nachbarfaser verschmelzen und so zarte Netze und grössere Hohlräume bilden.

Aus der bisherigen Auseinandersetzung ist es wohl ersichtlich, dass ich Stäbchen und Zapfen mit den zugehörigen Fasern für eine Fortsetzung, beziehungsweise für die Endigung der Müller'schen Radialfaser halte.

Diese Auffassung, die ich bereits in meiner früheren Arbeit[25] über die Structur der Netzhaut hervorgehoben habe,

muss ich auf Grund weiterer, an vielen sehr gut conservirten Menschenaugen durchgeführten Untersuchungen vollkommen aufrecht erhalten.

In der citirten Schrift heisst es auf Seite 31: „Meinen Erfahrungen zufolge trägt die Müller'sche Faser drei Kerne in ihrem Leibe, und zwar in verschiedener Höhe.

Wollte man, einer älteren Anschauung folgend, annehmen, dass jedem der hintereinander liegenden Kerne eine Zelle entspricht, so müsste man die Müller'sche Faser als aus drei Zellen entstanden ansehen, und dann müsste man sagen, dass sie sich aus drei übereinanderliegenden und an ihrem Ende miteinander verschmolzenen Abtheilungen zusammensetzt. Die innerste Abtheilung beginnt an der Membrana limitans interna mit einer, zwei oder sogar mehreren kegelförmigen Wurzeln und zeigt gewöhnlich über den letzteren, etwa in der Höhe des inneren Randes der Ganglienzellenschicht, einen rundlichen Kern mit Kernkörperchen. Das ist der erste, der innerste Kern der Müller'schen Faser.

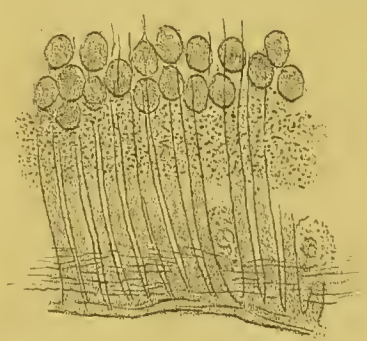

Fig. 53. Präparat aus Ueberosmiumsäure; l. i. = membrana limitans int.; i. gr. = innere granulirte; i. K. = innere Körnerschicht.

Die zweite, mittlere Abtheilung der Radialfaser ist gekennzeichnet durch einen grossen blassen, rundlichen Kern und ein relativ grosses, sehr dunkles Kernkörperchen, welche Gebilde nicht im Bereiche der inneren Körnerschicht, sondern entweder, wie es Regel ist, knapp über der äusseren granulirten Schicht liegen, oder aber mit ihrem unteren Rande in das äussere, fein gestrickte Stratum herabreichen.

Die dritte oder äussere Abtheilung der Müller'schen Faser ist dargestellt durch das Stäbchen, respective durch den Zapfen. In dieser dritten Abtheilung, also in den Stäbchen und Zapfen, in der Nähe des oberen Endes des sogenannten Innengliedes dieser Bildungen, liegt wieder ein Kern mit

Kernkörperchen eingebettet; dieser Kern ist klein, zart und von rundlicher Gestalt."

An dieser Beschreibung der Müller'schen Radialfaser habe ich nur so viel zu ändern, dass die Bilder, an welchen die Müller'schen Fasern an der inneren Grenzmembran mit zwei bis drei Wurzeln entspringend dargestellt erscheinen, den Verhältnissen in vivo nicht entsprechen. Die Radial-



Fig. 54. Präparat aus Müller'scher Flüssigkeit; l. i. = membrana limitans interna; i. gr. = innere granulirte Schicht; i. K. = innere Körner.

faser hat vielmehr an ihrem inneren Ende eine cylindrische Form. In Fig. 53 und 54 ist es überdies ersichtlich, dass die Radialfasern nicht so weit voneinander abstehen, wie es nach Henle's Beschreibung angenommen wird, sondern ganz dicht nebeneinanderstehende Röhren von ähnlicher Dicke wie die Stäbchen bilden.

Die Radialfaser ist somit ein dreizelliges, nicht wie Kuhnt[26] behauptete, ein einzelliges Gebilde.

Namentlich ist der innerste Kern leicht zu eruiren, sogar an Augen, die mehrere Stunden nach dem Tode enucleirt wurden, aber Kuhnt darf ihn nicht in den „Basalkegeln" suchen, sondern etwas höher, dort, wo ich es auf Seite 32 meiner Abhandlung angegeben habe. Am allerbesten eignen sich zu dem Zwecke Schnitte aus der Gegend der Ora serrata, die ich dem geehrten Herrn Collegen sehr gerne zur Verfügung stelle.

Innerhalb der inneren Körnerschicht ist ein Radialfaserkern nicht vorhanden. Nach W. Krause,[27] dessen Anschauung ich in diesem Punkte vollkommen beipflichte, existiren im Bereiche der äusseren Körnerschicht der Netzhaut des Menschen keine anderen Radialfasern als die Müller'schen Stützfasern, deren anatomische Dignität ebenso wenig wie die feinere Structur der inneren und äusseren Körner endgiltig festgestellt ist.

Die Betrachtung beiliegender naturgetreuer Abbildungen bestätigt die von mir vertretene Ansicht. In Fig. 46 sehen wir die Zapfenfaser in Form einer mehr spindelförmigen Formation die äussere granulirte, weiter die innere Körnerschicht durchsetzen und sich in der inneren granulirten Schicht verlieren.

Dass es sich hier aber um eine Stäbchen- oder Zapfenfaser handelt, ist an dem eingeschlossenen äusseren Korn genügend erkennbar. In Fig. 44 zieht die Stäbchen- oder Zapfenfaser vollkommen glatt und in gleichmässiger Dicke gleichfalls zur inneren granulirten Schicht, an der äusseren Grenze der letzteren ein inneres Korn einschliessend. In Fig. 45 endlich ist die Abbildung einer besonders günstig getroffenen Stelle wiedergegeben, in welcher die Stäbchen- oder Zapfenfaser mit einer Verbreiterung an der Membrana limitans interna entspringt und mit einer ähnlichen Verdickung an der äusseren Grenzmembran endigt. Dieselbe durchzieht alle Schichten, ohne irgend welche seitliche Ausläufer abzugeben, zeigt innerhalb der inneren granulirten Schicht eine spindelförmige, nicht sicher zu deutende geringe Verdickung

und birgt im Bereiche der äusseren Körnerschicht ein deutlich bemerkbares „äusseres Korn".

Diese Bilder stammen sämmtlich aus mehr peripherischen Theilen der Netzhaut. In Fig. 42 a und b sind Fasern aus der Maculagegend gezeichnet mit intacter zellenartiger Anschwellung, und beweisen nicht minder klar ihren Verlauf durch das Stratum granulosum externum, sowie ihren Uebergang in das innere Korn.

d) Ueber die innere Körnerschicht.

Eigene Untersuchungen.

In Betreff der histologischen Verhältnisse der inneren Körnerschicht zwingen mich auch meine neuen Untersuchungen bei der Ansicht zu verharren, welche in meiner ersten Arbeit[28] niedergelegt wurde. Danach haben wir hier zu unterscheiden: 1. Die inneren Körner; 2. die grossen Ganglienzellen; 3. die von mir sogenannten kleinen Ganglienzellen. Die inneren Körner sind in die H. Müller'sche Radialfaser eingebettet; die grossen Ganglienzellen kommen an peripherischen Stellen der Netzhaut selten vor. Im Bereiche des gelben Fleckes ist ihre Zahl eine verhältnissmässig grössere.

Die kleinen Ganglienzellen, welche W. Müller Spongioblasten, Ranvier unipolare Zellen nennt, besitzen nur innere Fortsätze, mittelst deren sie, wie ich zuerst nachgewiesen habe,[29] mit den Dendriten der grossen Ganglienzellen anastomosiren. Meiner Auffassung zufolge sind sie Nervenzellen. Kuhnt[30] leugnet deren nervösen Charakter, Dogiel und Tartuferri halten die Zellen gleichfalls für Nervenzellen.

Die „inneren Körner" erleiden, wie mich meine neueren Untersuchungen lehren, unter bestimmten, zur Zeit noch nicht sicher ermittelten Einflüssen einen ähnlichen Ortswechsel, wie ich es für die äusseren Körner nachgewiesen habe. An Präparaten aus mehr central gelegenen Theilen der Netzhaut sieht man

nämlich hie und da, knapp über der äusseren granulirten Schicht, ein vereinzeltes Korn, welches von den dicht nebeneinanderliegenden Reihen der äusseren Körner durch die körnerlose Abtheilung der Stäbchen- und Zapfenfasern getrennt ist. An Schnitten aus den peripherischen Theilen der Retina ist die Zahl der erwähnten, dem granulirten Stratum anliegenden Körner eine viel grössere. Dabei lässt sich feststellen, dass diese Körner nicht in gleicher Höhe liegen; einzelne derselben sind innerhalb der hier bereits erheblich verschmälerten granulirten Schicht zu sehen, andere haben mit verschieden grossen Abschnitten ihres Körpers das fein gestrickte Stratum überschritten. Mehreremale war ich in der Lage, folgende interessante Thatsache zu erheben: Ich untersuchte eine Stelle des Präparates, an der die innere Körnerschicht sich aus zwei Reihen zusammensetzte. Beim Verschieben des Objectes gegen die peripherischen Theile der Netzhaut erschien die zweireihige innere Körnerschicht innerhalb einer kleinen Partie einreihig, und im Bereiche dieser kurzen Strecke waren die Körner innerhalb und am äusseren Rande der Granulosa externa nachweisbar. Bei weiterem Verschieben des Präparates war die innere Körnerschicht wieder zweireihig und die „exponirten inneren Körner", so will ich sie, analog den exponirten äusseren Körnern nennen, waren hier nicht mehr vorhanden. Hierdurch ist also die volle Analogie zwischen inneren und äusseren Körnern constatirt. Der Umstand aber, dass die Körner die Fähigkeit besitzen, innerhalb der Faser ihren Ort zu ändern, rechtfertigt die Annahme, dass die Stäbchen- und Zapfenfaser selbst so wie ihre peripherischen Enden die Stäbchen und Zapfen eine dichtere Hülle und einen weniger consistenten Inhalt haben.

In Fig. 55 sind Müller'sche Fasern gezeichnet, von deren innerem Ende die innere Grenzmembran sich abgelöst hat; aus dem Innern der Faser quillt eine amorphe Masse hervor, ähnlich wie in Fig. 32, welche Stäbchen darstellt, aus deren Innerm ein ähnlicher Inhalt ausgetreten ist. Diese

Objecte sind meiner Ansicht nach gleichfalls geeignet, die Annahme eines weniger consistenten Inhaltes der Radialfaser zu stützen.

Dogiel[31] beschreibt in der Schicht der äusseren Körner ein Stratum „der subepithelialen Nervenzellen", welche nach seiner Angabe mit den bipolaren Zellen des Ganglion retinae vollkommen identisch sind. Würde Dogiel nicht von einer „Schicht", sondern von vereinzelten subepithelialen Nervenzellen sprechen, die nur an den Seitentheilen der Netzhaut sich in grösserer Zahl finden, so könnte ich nicht zweifeln, dass Dogiel's Zellen nichts anderes als peripher gerückte, d. i. exponirte innere Körner sind.

Fig. 55. Nach Präparaten aus Müller'scher Flüssigkeit.

e) Ueber den gelben Fleck.

In Beziehung auf den gelben Fleck der Netzhaut bin ich im Verlaufe meiner Studien zu Schlüssen gekommen, welche mit den Angaben der Literatur ebenfalls nicht in allen Theilen übereinstimmen.

Ansichten einiger Autoren.

Nach Kölliker[32] ist der gelbe Fleck eine nicht scharf begrenzte, etwa 2 *mm* lange elliptische Stelle der Netzhaut von gelber oder goldgelber Farbe, die fast in der Mitte eine verdünnte, farblose, grubenartig vertiefte Stelle von 0·18 bis 0·22 *mm*, die Fovea centralis, besitzt. Dem tiefsten Theil der Grube fehlen die Ganglienzellen, die innere granulirte Schicht

und die innere Körnerschicht. Dagegen fehlen die äussere Körnerlage und die Zwischenkörnerschicht nirgends, sind jedoch in der Fovea centralis verdünnt.

Wie Henle entdeckte und Kölliker bestätigte, fehlen die Stäbchen am ganzen gelben Flecke und werden durch Zapfen ersetzt, die länger und schmäler sind als anderwärts und deren Zapfenstäbchen in der Fovea die Zapfenkörper bedeutend an Länge übertreffen. (H. Müller.)

Die Zapfenfasern haben im gelben Fleck einen schiefen Verlauf (Bergmann) und lassen sich leicht bis zur inneren Körnerschicht verfolgen. Die innere Körnerlage ist am gelben Flecke im Allgemeinen dicker als die äussere.

M. Schultze[33] äussert sich über die Fovea centralis dahin, dass an dieser Stelle alle Schichten der Netzhaut, mit Ausnahme derjenigen der Zapfen und äusseren Körner, „bis auf ein Minimum schwinden". Die Ganglienzellenschicht ist an der Macula lutea bedeutend verdickt, „nicht so ist dies der Fall mit derjenigen der inneren Körner". In dem bekannten schematischen Durchschnitt der Macula lutea von M. Schultze sind in der Mitte der Fovea centralis die innere Grenzmembran, die sehr verdünnte innere granulirte, die auf zwei Reihen reducirte äussere Körnerschicht, die äussere Grenzmembran und die Zapfen abgebildet. Die Schicht der Ganglienzellen und der inneren Körner fehlt vollständig.

Merkel[34] gibt an, dass an der dünnsten Stelle der Retina die beiden granulirten Schichten fehlen, die Nervenzellen und die innere Körnerschicht zusammenfliessen. Die äussere Körnerschicht nimmt in der Fovea centralis an Dicke zu. „Dass Nervenfasern an allen Stellen der Fovea centralis vorkommen, versteht sich von selbst, da auch an der tiefsten Ausbuchtung noch Ganglienzellen liegen, welche hier wie überall in der Retina sämmtlich mit Opticusfasern in Verbindung stehen."

Henle[35] fand die äussere Körnerschicht im Bereiche der Macula lutea einigemale bedeutend, stellenweise sogar auf eine einfache Reihe reducirt, die beiden granulirten

Schichten verlieren sich gegen den Mittelpunkt der Fovea; „die beiden gangliösen fliessen zuerst unter sich und im eigentlichen Centrum der Fovea mit der äusseren Körnerschicht zu einer Körnerlage von 0·08 *mm* Mächtigkeit zusammen, in welcher die Grenzen der einzelnen Schichten nicht mehr erkennbar sind. Die innere gangliöse Schicht ist mächtiger als in den peripheren Theilen der Retina, sie enthält in der Fovea centralis, vielleicht den tiefsten Punkt derselben ausgenommen, zwei bis drei, und in der übrigen Macula lutea nach H. Müller sogar bis acht Reihen von Nervenzellen übereinander."

Nach Schwalbe[36] beträgt der grösste transversale Durchmesser der Macula etwa 2 *mm*, der Durchmesser der Fovea nur 0·2 bis 0·4 *mm*. Der gelbe Farbstoff der Macula, welcher sämmtliche vor den Sehzellen gelegenen Netzhautschichten durchtränkt, fehlt den Sehzellen und demzufolge auch dem Grunde der Netzhautgrube. Schwalbe zeichnet und beschreibt die Fovea nach einem zu diesem Zwecke ihm von Kuhnt übermittelten Präparate.

Leider, fügt Schwalbe hinzu, zeigte sich an demselben das Centrum der Fovea nicht genau getroffen, so dass er Kuhnt's Angabe über den Fundus foveae und seine Foveola nicht näher prüfen konnte. Ich lasse daher Kuhnt[37] selbst sprechen. Er sagt: „Im Allgemeinen werden wir an der Fovea centralis zweckmässig zwei Territorien unterscheiden, und zwar einen Grund, Fundus, von einer Böschung, Clivus.

Das Erstere stellt den auf die musivischen Schichten reducirten Theil dar, ist bis auf ein centrales Grübchen plan, von ovaler Gestalt und misst im grössten horizontalen Durchmesser 0·2 *mm*, im grössten verticalen 0·15 *mm*. Das zweite, welches den successiven Schwund der inneren Netzhaut umfasst, ist ziemlich steil, denn die erörterte Verdünnung vollzieht sich auf einer schrägen Fläche, deren Neigung im horizontalen Durchmesser 40 bis 50 Grad betragen dürfte. Der definitive Schwund der Ganglienzellen und molecularen Schichten findet dort statt, wo sich das mittlere an das untere Drittel des

Clivus anschliesst. Auf dem ganzen Fundus sah ich zwischen Limitans interna, die, wie ich Merkel gegenüber betonen möchte, hierselbst keineswegs verdickt war, und den äusseren Fasern einen eben wahrnehmbaren Saum einer leicht granulirten Masse, die sich indes von der äusseren molecularen Schicht durch ihr mehr homogenes Aussehen wesentlich unterschied.

Genau im Centrum des Fundus, eben die fünf bis sechs medialsten Zapfen deckend, war eine minimale Depression, die zweckmässig mit dem Namen Foveola fundi zu bezeichnen sein dürfte, erkennbar. Hierselbst liegen auch die Zapfenkörner nur in einfacher Lage nebeneinander und der Limitans externa unmittelbar an. Von da an aber rücken einzelne Körner, deren Durchmesser grösser als der der zugehörigen Innenglieder der Zapfen ist, von der Limitans externa ab und begannen eine Art zweiter Lage zu bilden."

Im Fundus foveae sind die Zapfenkörner schräg gestellt, nach Kuhnt sogar die Innenglieder der Zapfen.

O. F. Wadsworth[38] beschreibt die Fovea centralis aus der Netzhaut eines vierjährigen Mädchens, welches mit Staphyloma corneae behaftet war. Nach seinen Präparaten war die äussere Körnerschicht in der Mitte der Fovea fast aufs Doppelte verdickt. Die äussere Grenze dieser Lage lag nicht unmittelbar der Limitans externa an, so dass hier ein ziemlich breiter körnerloser Raum sich fand. Die Abbildung, welche Wadsworth seiner Mittheilung anschliesst, entspricht nicht der Mitte der Fovea centralis.

Dimmer[39] untersuchte fünf normale frische Augen in Bezug auf die Macula und die Fovea centralis. In drei Fällen fand er an der äusseren Körnerschicht ähnliche Verhältnisse vor wie Wadsworth.

Eigene Untersuchungen.

Aus den voranstehenden Mittheilungen ergibt sich also, dass eine übereinstimmende, einheitliche Anschauung über den histologischen Aufbau der Macula lutea bisher nicht erzielt

wurde. Es sei mir nun gestattet, den früher citirten Ansichten noch meine eigenen Erfahrungen anzufügen. Vom Standpunkte des Anatomen ist es nicht leicht, die Grenze der Macula lutea zu bestimmen.

Die gelbe Farbe der Macula darf schon wegen ihrer bekannten raschen Vergänglichkeit der Definition nicht zu Grunde gelegt werden; überdies besitzen wir über deren Ausdehnung keine sicheren Anhaltspunkte.

In Anbetracht dieser Umstände wird es daher vielleicht zweckmässig sein, wenn wir uns an folgende Thatsache halten: die Schicht der Ganglienzellen ist in dem grössten Theile der Netzhaut durch eine, und zwar nicht überall zusammenhängende Reihe der Nervenzellen vertreten. Von der Mitte der äusseren Begrenzung des Sehnerven lässt sich im Bereiche einer etwa 1 *mm* breiten, horizontal nach aussen verlaufenden Strecke eine zweireihige Ganglienzellenschicht nachweisen, welche unter allmählicher weiterer Verdickung in das Queroval der Macula lutea übergeht. Im anatomischen Sinne würde sonach der gelbe Fleck als jene Stelle der Netzhaut zu bestimmen sein, an welcher die Ganglienzellenschicht durch mehr als eine Reihe von Nervenzellen vertreten ist.

Allerdings ist es sehr fraglich, ob bei dieser Definition des gelben Fleckes der Ausdruck „gelb" noch zu rechtfertigen ist.

Ueber das Pigmentepithel ist es allgemein bekannt, dass das Pigment im Bereiche der Macula lutea reichlicher in den Zellen angesammelt und dunkler ist als an den Seitentheilen der Netzhaut. Da ich über diese Lage nichts Neues zu sagen habe, so werde ich gleich zur Beschreibung der Stäbchen- und Zapfenschicht übergehen.

Hier muss ich zunächst erklären, dass die allgemein geltende Anschauung, dass in der Macula lutea sich ausschliesslich Zapfen vorfinden, meiner Ueberzeugung nach nicht genügend begründet ist.

Henle war der Erste, welcher diese Ansicht in seiner Zeitschrift für rationelle Medicin 1852 aufstellte.

Aus Henle's Originalabhandlung, welche mit sechs Abbildungen versehen ist (Fig. 56: Henle's Abbildungen), entnehme ich Nachstehendes: in Fig. IV zeichnet Henle Contouren von Endflächen dicht nebeneinander stehender Stäbchenaussenglieder, welche kreisrunde, helle Räume umschliessen.

In diese Räume muss je ein Zapfen hineingedacht werden, die Stäbchenbrücken haben eine ansehnliche Breite. Diese Abbildung reproducirt die Flächenansicht der Seitentheile der Netzhaut.

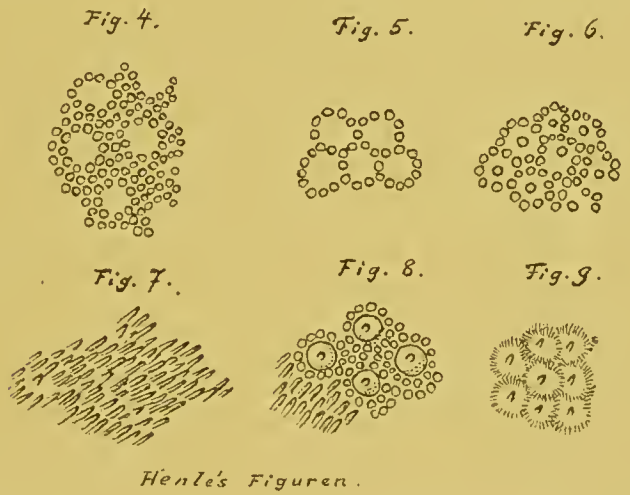

Fig. 56.

In Fig. V, welche uns analoge Verhältnisse aus der Randzone der Macula lutea darstellt, sind die Stäbchenbrücken sehr viel schmäler, jeder kreisrunde helle Raum ist von einem einfachen Ringe von Stäbchen umgeben, was zur Folge hat, dass in diesem Falle auf einer gleich grossen Fläche eine grössere Anzahl der erwähnten runden Räume Platz hat, als in Fig. IV.

In der nächsten Abbildung (Fig. VI) finden wir Fig. V annähernd wieder mit dem Unterschiede, dass jeder helle, runde Raum hier ziemlich genau in seiner Mitte einen kleinen Kreis zeigt, der den gleichen oder auch grösseren Durchmesser wie die Endflächen der umliegenden Stäbchen besitzt und die Endoberflächen des Zapfenaussengliedes darstellt.

In Fig. VII ist die äussere Oberfläche der Netzhaut schräg gelagert, in der Mitte der hellen Räume sehen wir die Endflächen der Zapfenaussenglieder als kurze „Stiftchen".

In Fig. VIII erscheinen die Endflächen der Zapfenaussenglieder wieder durch kurze Stiftchen angedeutet, des Weiteren sind die runden Räume gegen die Stäbchenbrücken durch eine scharfe Kreislinie abgegrenzt.

Diese scharfe Kreislinie soll die Begrenzung „eiförmiger Körperchen", welche den hellen Raum ausfüllen, vorstellen. Letztere erscheinen auf senkrechtem Durchschnitte oval und liegen zwischen und unter dem Stäbchen. Einzelne dieser Körperchen sind in der Seitenansicht quer abgetheilt und bestehen aus zwei mit den planen Flächen einander zugewandten Halbkugeln. Die hintere Halbkugel geht in einen Stiel über, welcher tiefer liegt als die Stäbchen der Umgebung. Ausnahmsweise sah Henle in den ovalen Körpern etwas, „das sich wie ein Bläschen oder ein Kern ausnahm."

Aus dieser höchst bedeutungsvollen Mittheilung erfahren wir: 1. Dass Henle schon im Jahre 1852 im Zapfenkörper die von mir als exponirte äussere Körner bezeichneten Gebilde sah, 2. dass er auch am frischen Objecte Zapfenkörner beobachtete, welche in zwei Hälften durch ein helles Querband getrennt waren. Die Angabe von W. Krause, dass er an den Zapfenkörnern des Affen auch helle Querlinien beobachten konnte, darf also nicht in Zweifel gezogen werden.

In Fig. IX sieht man die hier schon kleineren runden Räume, nicht von einer Kreislinie, sondern von einer zart granulirten Furche umgeben. In der Mitte der hellen Räume ist je ein „Stiftchen" sichtbar; die ovalen Körper sind vorhanden, hie und da sieht es aus, als wenn sie zu einer continuirlichen Reihe verschmolzen wären. Wir haben also in dieser Figur Flächenansichten von Zapfeninnengliedern und Aussengliedern vor uns; die zart granulirten Furchen, die selbstverständlich nur bei tieferer Einstellung wahrgenommen werden können, deuten die Grenzen je zweier Innenglieder der aneinanderstossenden Zapfen an. Henle sagt nicht, welcher

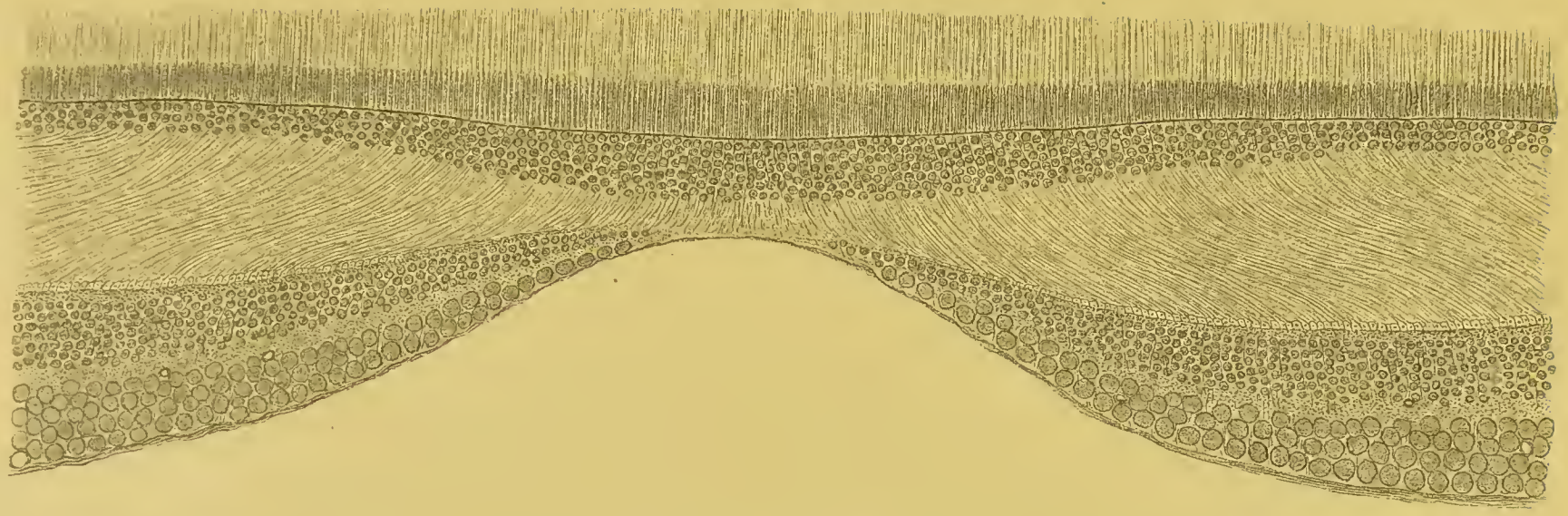

Fig. 57. Mitte der Fovea centralis.

Nach einem Präparat aus Ueberosmiumsäure. In der linken Hälfte des Präparates ist an zwei nahe bei einander liegenden Stellen die Membrana limitans interna ganz wenig abgelöst, einige Zapfengruppen sind schräg gestellt; die übrigen Verhältnisse sind naturgetreu wiedergegeben.

Stelle des gelben Fleckes diese Zeichnung entspricht, es ist aber zweifellos, dass dieselbe sich auf die marginalen Partien des gelben Fleckes bezieht. Die näher der Fovea centralis und innerhalb der letzteren gelegenen Theile des Stäbchenorganes besitzen doch anerkanntermassen einen Durchmesser, welcher dem der Stäbchen an der Peripherie gleicht oder sogar kleiner ist. Die äussere, der Fovea und ihrer nächsten Umgebung entsprechende Oberfläche der Netzhaut wird sich danach als helle Fläche darstellen, auf welcher die Enden des Aussengliedes in so geringen oder noch kürzeren Abständen voneinander entfernt sind, wie die der Stäbchen; die grossen, runden, Zapfen andeutenden Räume müssen hier vollständig fehlen. Ein Blick auf einen senkrechten Durchschnitt der dünnsten Stelle einer gesunden Netzhaut aus dem frisch enucleirten Auge genügt, um sich darüber klar zu werden, dass ein anderes als das letzterwähnte Bild, welches dem Flächenbild der Stäbchen aus der Peripherie in allen Stücken gleicht, nicht denkbar ist. Wenn wir ferner berücksichtigen, dass an den Bestandtheilen des Stäbchenorganes im Bereiche der Macula lutea die übrigen, allerdings nicht charakteristischen, aber häufig an den Zapfen nachweisbaren Merkmale vollständig fehlen, so dürfen wir über

Fig. 58. Nach einem Präparat aus Müller'scher Flüssigkeit. Etwas vor der Mitte der fovea centralis.

die in Rede stehenden Verhältnisse nur so viel, und zwar mit guter Begründung aussagen, dass die Zapfen der Macula lutea, welche an den peripheren Theilen derselben ausschliesslich zu finden sind, gegen die Mitte des gelben Fleckes allmählich die Merkmale der peripheren Stäbchen annehmen, also zu Stäbchen werden. Die Benennung dieser Elemente mit dem Ausdrucke Stäbchen oder Zapfen hat bloss scheinbar eine untergeordnete Bedeutung. Haben doch viele Histologen und Physiologen die Neigung, die Stäbchen als lichtempfindende und die Zapfen als farbenpercipirende Elemente aufzufassen.

M. Schultze war der Erste, der diesem Gedanken in Form einer Hypothese Raum gab; für Ramón y Cajal[40] ist es schon „äusserst wahrscheinlich", dass die Stäbchen durch nichtfarbiges, die Zapfen durch farbiges Licht erregt werden.

Ich hebe es nochmals hervor, dass die sogenannten charakteristischen Momente, die uns zu einer Unterscheidung der Stäbchen von den Zapfen behilflich sein könnten, innerhalb des gelben Fleckes ganz und gar mangeln. So ist hier die Differenz in der Länge des Innen- und Aussengliedes nicht vorhanden, die Aussenglieder der „Zapfen" sind durchaus nicht kürzer als an den als Stäbchen anerkannten Gebilden der peripheren Netzhautstellen. Ein Unterschied in der Länge und Dicke der Innenglieder an der Peripherie und am gelben Flecke ist nicht ersichtlich; ja das ganze Gebilde wird sogar gegen die Mitte der Macula lutea nachweisbar schmäler, schlanker und länger. Vom morphologischen Standpunkte vermag ich also keinen Unterschied zwischen Stäbchen der Peripherie und sogenannten Zapfen der centralen Theile der Macula gelten zu lassen; es erscheint mir daher richtiger, nicht von Zapfen, sondern von Stäbchen der Centralgrube zu sprechen. Für mich besteht seit langer Zeit, wenigstens in Betreff der Peripherie der Netzhaut die wichtigste morphologische Differenz zwischen Stäbchen und Zapfen darin, dass das breitere Innenglied des Zapfens in seinem Innern regelmässig

Fig. 59. Mitte der Fovea centralis.
Nach einem Präparate aus verdünnter Salpetersäure. An der dünnsten Stelle der Fovea centralis ist ein zarter theilweiser Riss bemerkbar.

das sogenannte „exponirte äussere Korn" trägt. An den „Zapfen" des gelben Fleckes fehlt jedoch auch dieses Kennzeichen, freilich nicht immer.[41]

Die äussere Grenzmembran erleidet im Gebiete der Fovea centralis eine leichte Krümmung, so dass sie gegen die innere Netzhautoberfläche convex wird (Fig. 57). Diese Beschreibung von M. Schultze halte ich gegen Merkel u. A. für richtig, trotzdem der geradlinige Verlauf der Limitans externa vielleicht ebenso häufig zur Ansicht kommt. Die äussere Grenze des Pigmentepithels verläuft nämlich in der ganzen Macularegion geradlinig, die Stäbchen sind aber innerhalb der Centralgrube länger als an den Seitentheilen derselben, daher muss die äussere Grenzmembran an dieser Stelle eine entsprechende Krümmung aufweisen. Zuweilen gelangen Schnitte zur Beobachtung, an denen die Stäbchenaussenglieder oder auch die ganzen Stäbchen der Centralgrube mehr oder minder schräg gestellt sind, und zwar in dem Sinne, dass die genannten Theile der medialen und temporalen Seite des Präparates leicht convergent verlaufen. Diese Erscheinung kann man hauptsächlich an Schnitten constatiren, wo gleichzeitig die Fovea centralis auffallend flach ist (Fig. 58); ich bin der Ansicht, dass es sich hier um Verhältnisse handelt, welche durch Schrumpfung des Gewebes in härtender Flüssigkeit entstanden sind. Im Uebrigen kommt die erwähnte Schrägstellung mitunter auch an peripherischen Stellen der Netzhaut vor (Fig. 50).

Die äussere Körnerschicht wird von M. Schultze, Kölliker, Merkel, Henle, Schwalbe, Kuhnt und anderen Forschern in einer Art beschrieben, die mit meinen Erfahrungen über den Gegenstand nicht in Einklang gebracht werden kann. Die meisten der genannten Autoren lassen nämlich die Zahl der Körnerreihen gegen die Fovea centralis stetig abnehmen, so dass in der Mitte der Centralgrube zwei, nach Kuhnt sogar nur eine Reihe der äusseren Körner liegt. Nach Merkel, Henle und Wadsworth ist die äussere Körnerschicht in der Fovea verdickt; aus deren Abbildungen

und Beschreibungen ist jedoch zu entnehmen, dass diesen drei Forschern Präparate aus der dünnsten Stelle der Central-

Fig. 60.
Nach einem Präparate aus Ueberosmiumsäure; Mitte der Fovea centralis.

grube nicht zur Verfügung standen. Die bereits erwähnten Angaben Dimmer's entsprechen, was die äussere Körner-

schicht anbelangt, in drei Fällen den thatsächlichen Verhältnissen am meisten.

Fig. 61.

Nach einem Präparate aus Ueberosmiumsäure. Weiter von der Mitte der Fovea centralis entfernt als wie in Fig. 58.

Ausser den in der Einleitung erwähnten 15 Menschenaugen habe ich noch viele ausgesprochen pathologische Objecte in dieser Richtung sorgfältig untersucht und muss auf

Grund ausgedehnter Studien Folgendes behaupten: Am Rande des gelben Fleckes sinkt die Zahl der äusseren Körner auf vier und drei Reihen, knapp vor der Fovea ist die Schicht durch drei, ja sogar nur durch zwei Reihen vertreten; innerhalb der Centralgrube, und zwar ziemlich genau jener Stelle entsprechend, wo die innere Körnerschicht schmäler wird, gewinnt die äussere Körnerschicht, und zwar sehr rasch an Breite, um innerhalb der Centralgrube sich auf 6 bis 7 Reihen zu vermehren, hier also die grösste Mächtigkeit zu erlangen. Die äusserste Reihe der äusseren Körner liegt der Membrana limitans externa knapp an. Das ist der erste und häufiger vorkommende Typus, mit Rücksicht auf Zahl und Anordnung der äusseren Körner der Macula lutea und Fovea centralis (Fig. 57).

An fünf Augen waren die Verhältnisse insofern anders gestaltet, dass innerhalb der Mitte, d. i. an der dünnsten Stelle der Fovea centralis die äussere Körnerschicht nur 4 bis 5 Reihen zählt, also etwas an Dicke abnimmt (zweiter Typus, Fig. 59). In drei dieser Fälle war in der Fovearegion die äussere Reihe der Körner nach innen zurückgetreten, wodurch zwischen ihr und der äusseren Grenzmembran eine schmale, jedoch deutlich sichtbare, gegen die Mitte des gelben Fleckes successive breiter werdende körnerlose Zone entstand (Fig. 59).

In den übrigen zwei Fällen war die körnerlose Abtheilung nicht vorhanden (Fig. 60).

Die innere Körnerlage wird im Bereiche der Macula auffallend breiter als an den übrigen Theilen des Augengrundes. Diese Verbreiterung erfolgt mit grösster Wahrscheinlichkeit durch Vermehrung der „inneren Körner". Es gelang mir nämlich mehreremale innerhalb der durch die innere Körnerschicht ziehenden Müller'schen Radialfaser das Vorhandensein zweier Körner zu constatiren, und immer waren es Fasern aus der Region des gelben Fleckes. Dagegen weiss ich nicht anzugeben, ob die Zahl der „kleinen Ganglienzellen" sich in der Macula vermehrt. Zwischen der äusseren und inneren

Körnerschicht besteht in Bezug auf deren Mächtigkeit ein festes Verhältniss. Wird nämlich die äussere Körnerlage schmäler, so nimmt die Breite der inneren Körnerschicht zu

Fig. 62.
Nach einem Präparate aus Ueberosmiumsäure. Der Schnitt ist nicht ganz parallel dem horizontalen Durchmesser der Fovea centralis geführt.

und umgekehrt: an der Stelle, wo die innere Körnerschicht sich verschmälert, beginnt die Verbreiterung der äusseren Körnerschicht.

Die an den mehr peripherischen Stellen der Netzhaut nur sporadisch auftauchenden „grossen Ganglienzellen" werden am gelben Fleck zahlreicher, worin ich Kuhnt beistimme.

Die Grösse der „inneren Körner" ist in der Macula lutea unverändert gleich, wie an den übrigen Abschnitten der Retina. Die Müller'schen Fasern zeigen in dem der Macula entsprechenden Abschnitte der inneren Körnerschicht einen schrägen Verlauf.

Etwas nach innen vom Rande der Fovea wird die innere Körnerschicht allmählich schmäler, im Centrum der Fovea fehlt sie vollständig. Ein analoges Verhalten zeigt auch die Ganglienzellenschicht, welche etwas früher aufhört, dort, wo noch von der inneren Körnerschicht eine Reihe vorhanden ist. Die beiden granulirten Lagen fliessen vor der Mitte des gelben Fleckes zu einem feinsten Netzwerk zusammen und es hat den Anschein, als wenn dieselben an der dünnsten Stelle der Netzhaut vollständig fehlen würden.

An einigen Präparaten konnte ich auch hier eine schmale Zone zartgestrickter granulirter Substanz beobachten, war jedoch nicht in der Lage, die Continuität derselben mit den verschmächtigten granulirten Schichten festzustellen.

Die Sehnervenfasern sind noch am Rande der Fovea deutlich zu sehen, schwinden jedoch als nachweisbare Schicht früher wie die Nervenzellen.

Die Form der Centralgrube anlangend, muss ich erklären, dass dieselbe überall eine nach vorne concave Fläche darstellt und nirgends eine Böschung im Sinne von Kuhnt und Dimmer und ebenso wenig eine Foveola fundi im Sinne von Kuhnt oder Dimmer aufweist. Minimale Depressionen kommen mitunter an den verschiedensten Stellen der Fovea vor, dürfen aber nicht als Zustände betrachtet werden, die den natürlichen Verhältnissen entsprechen. An einem Auge war der Fundus foveae (Fig. 62) eben; diese Form ist sicher gleichfalls ein Resultat der härtenden Flüssigkeit; ich habe dieselbe an den besterhaltenen Präparaten nie gefunden und auch nie an gesunden Augen, welche unmittelbar nach der

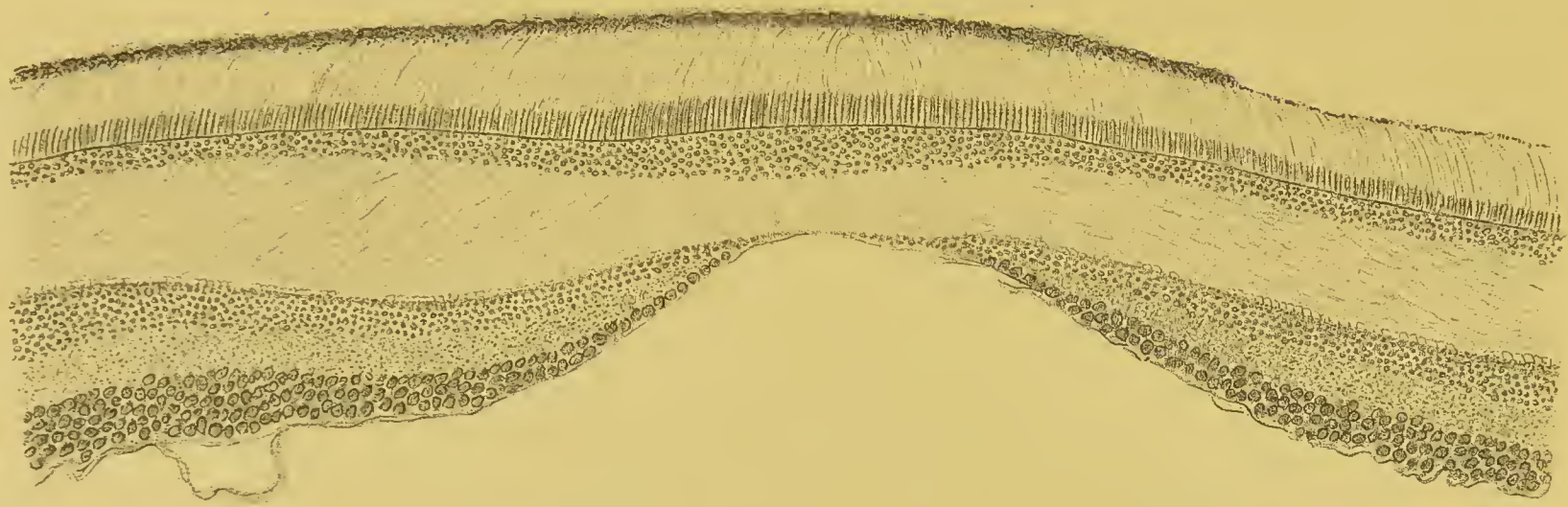

Fig. 63.

Nach einem Präparate aus Ueberosmiumsäure. Mitte der Fovea centralis. Der Schnitt ist parallel dem verticalen Durchmesser der Fovea centralis geführt.

Enucleation zu diesem Zwecke bei starker Loupenvergrösserung angeschaut wurden; immer bot die Fovea eine quer elliptische, gleichmässig concave Oberfläche dar.

Die innere Grenzmembran ist innerhalb der Centralgrube, wie Kuhnt gegen Merkel betont, nicht verdickt.

III. Schlussbemerkungen.

Die wichtigeren Ergebnisse meiner histologischen Untersuchungen lassen sich im Folgenden zusammenfassen:

1. Die „Müller'sche Radialfaser" beginnt an der Membrana limitans interna und endigt an der Schicht des Pigmentepithels in Gestalt der Stäbchen und Zapfen. Dieselbe ist ein dreizelliges Gebilde von cylindrischer Form und besteht aus einer dichteren Hülle und einem weniger consistenten Inhalte; sie stellt also einen Schlauch oder eine Röhre dar, die in ihrem Verlaufe keine seitlichen Fortsätze abgibt und eine vollkommen glatte Oberfläche besitzt.

2. Stäbchen und Zapfen sind gleich lang.

3. Innerhalb der Fovea centralis fehlen alle unterscheidenden Merkmale zwischen Stäbchen und Zapfen; die sogenannten Zapfen der Fovea gleichen vollständig den Stäbchen aus den Seitentheilen der Netzhaut, es ist daher gerechtfertigt, nicht von Zapfen, sondern von Stäbchen der Centralgrube zu sprechen.

4. In den Stäbchen- und Zapfenfasern sind nicht selten zwei Körner nachweisbar. Es muss daher die Summe der Stäbchen und Zapfen eine kleinere sein als die der äusseren Körner.

5. Die äusseren Körner erleiden im Müller'schen Schlauche einen Ortswechsel; die Einflüsse, unter welchen letzterer sich vollzieht, sind vorderhand nicht sichergestellt.

6. Im Bereiche des gelben Fleckes sind auch innerhalb der inneren Körnerschicht einzelne Müller'sche Schläuche mit zwei Körnern versehen. Die „inneren Körner" lassen gleichfalls einen Ortswechsel erkennen.

7. An der dünnsten Stelle der Fovea centralis sind nur die beiden Grenzmembranen, die Schicht der äusseren Körner und die des Stäbchenorganes vorhanden. Die Zahl der äusseren Körner ist hier eine grössere als ausserhalb der Centralgrube. Zwischen den äusseren und inneren Körnern der Macula lutea besteht ein festes Verhältniss, und zwar in dem Sinne, dass die inneren Körner umsomehr an Zahl zunehmen, je schmäler die äussere Körnerschicht wird und umgekehrt.

8. Die lichtempfindenden Theile der Netzhaut sind innerhalb des Müller'schen Schlauches zu suchen.

Den grössten Theil der Zeichnungen (41) hat Herr med. Dr. August Messmer möglichst naturgetreu ausgeführt; die photo-zinkographischen Reproductionen sind bei Angerer und Göschl in Wien hergestellt worden. 23 Abbildungen habe ich in die vorliegende Abhandlung aus meiner Arbeit „Untersuchungen über den feineren Bau der Netzhaut 1887" übertragen. — Henle's Bild (6 Figuren) ist aus der Zeitschrift für rationelle Medicin (herausgegeben von Henle und Pfeiffer 1851) von Herrn Messmer copirt worden.

Die Aufnahme der Abbildungen geschah mit folgenden Ocularen und Objectiven:

Mit Hartnack: Ocular III, Objectiv IV: Fig. 58, 59, 60, 61, 62 und 63.

Mit Hartnack: Ocular III, Objectiv VIII: Fig. 9, 18, 24 25, 26, 28, 31, 33, 34, 35, 36, 37, 53 und 54.

Mit Zeiss: Ocular III, Objectiv *D*: Fig. 50 und 57; Fig. 50 ist bei der Reproduction um die Hälfte verkleinert worden.

Mit Zeiss: Ocular III, Objectiv *E*: Fig. 6, 32, 51 und 55

Mit Hartnack: Ocular III, Objectiv Seibert IX: Fig. 12, 22 und 23.

Die übrigen Figuren sind mit Hartnack Ocular III, Seibert Objectiv VIII gezeichnet worden; Fig. 30 b wurde bei der Reproduction um die Hälfte verkleinert.

Literaturverzeichniss und Anmerkungen.

[1] Verhandlungen der anatomischen Gesellschaft auf der VI. Versammlung in Wien, 7. bis 9. Juni 1892. Herausgeg. von Prof. K. v. Bardeleben in Jena:

„Herr Prof. Borysiekiewiez aus Graz (Gast) demonstrirt Netzhautpräparate, und zwar aus der Maculagegend des Menschen.

I. In der Mitte der Fovea centralis erscheint die äussere Körnerschicht wesentlich verbreitert, so dass dieselbe hier aus 5 bis 6 Reihen besteht.

II. Nach M. Schultze, Merkel, Schwalbe u. A. endigen die Zapfenfasern an der Aussenseite der äusseren granulirten Schicht mit einer kegelförmigen Anschwellung. Aus Borysiekiewicz's Präparaten ergibt sich, dass im Bereiche der Macula lutea, dicht über der äusseren granulirten Schicht, sich ein deutliches Stratum findet, welches aus einer Reihe kubischer Gebilde besteht, die in ihrer Mitte ein oder zwei dunkle Körnchen zeigen.

Die einzelnen Gebilde sind stark lichtbrechend, tingiren sich mit Hämatoxylin und Osmiumsäure wohl, jedoch in geringem Grade; im Centrum der Fovea fehlen sie vollständig. Erst ausserhalb des Centrums der Fovea tauchen sie auf, und zwar zunächst in sehr kleinem Format, gegen die Peripherie werden sie höher und schmäler. Ausserhalb der Macula lutea sind diese Gebilde nicht zu finden.

Die Methode, welcher sich Borysiekiewiez bediente, besteht in Folgendem: Zunächst wird die Kammer punktirt, um das Kammerwasser abfliessen zu lassen; hierauf wird 1procentige Osminmsäure, Müller'sche Flüssigkeit oder $3^1/_2$procentige Salpetersäure mittelst einer Pravaz'schen Spritze in den Glaskörper gebracht. Jetzt erst wird die Enucleation vorgenommen, der Bulbus kommt in eine mit Osmiumsäure, Müller'scher Flüssigkeit oder Salpetersäure gefüllte Glasdose, welche in ein mit erwärmtem Wasser (30 bis 35 Grad) gefülltes Gefäss eingelegt wird. Das erwärmte Wasser wird nicht erneuert. — Die demonstrirten Präparate sind ganz gesunden Netzhäuten entnommen."

[2] Die Enucleation der in Rede stehenden Augen ist aus folgenden Gründen ausgeführt worden:

1. Wegen retrobulbärem Tumor in fünf Fällen;

2. wegen Carcinom der Thränendrüse in zwei Fällen;

3. wegen Carcinom der Conj palp. et bulbi in vier Fällen (darunter ein Fall von Prof. Birnbacher);

4. wegen epibulbärem melan. Sarcom in einem Falle;

5. wegen Sarcoma iridis in einem Falle;

6. Präventivenucleation wegen Verletzung des Strahlenkörpers und der Linse (die Entfernung des Glassplitters nicht ausführbar) in einem Falle;

7. wegen Hornhautstaphylom in einem Falle.

[3] Archiv f. Anatom. u. Physiol. Herausgeg. v. W. His und Du Bois-Reymond, Jahrg. 1893, anatom. Abth., 5. u. 6. Heft, S. 400.

[4] M. Schultze in Strieker's Handbuch der Gewebelehre, 1872.

[5] Vortrag auf der Anatomenversammlung in München. Verhandl. der anatom. Gesellsch. V. Anat. Anzeiger 1891.

[6] Handbuch der Gewebelehre des Menschen von Kölliker, 1867.

[7] In Strieker's Handbuch der Gewebelehre.

[8] Im Handb. der ges. Augenheilkunde von Graefe u. Saemisch, 1871, und Schwalbe's Lehrb. der Anat. des Auges, 1887.

[9] Arch. f. Anat. 1869, S. 658.

[10] Merkel's Handb. der topograph. Anat. 1887, S. 259.

[11] Borysiekiewicz, Untersuchungen über den feineren Bau der Netzhaut, S. 54.

[12] Verhandlungen der anatom. Gesellsch. auf der III. Versammlung in Berlin, 10. bis 12. Oct. 1889.

In dem „Anatomischen Anzeiger" für das Jahr 1889 werde ich durch die Mittheilung Solger's, welche er gelegentlich seiner Demonstration der Schnitte durch die normale Netzhaut (Gegend der Macula lutea) eines in Müller'sche Flüssigkeit eingelegten menschlichen Bulbus machte, aufmerksam, dass Ph. Stöhr im Jahre 1886 Kerne der Zapfensehzellen distalwärts von der Membrana limitans externa beschrieb. Diese Mittheilung veranlasste mich, den Gegenstand vom historischen Gesichtspunkte zu verfolgen, und dabei gelangte ich zu nachstehendem Resultat: Henle dürfte der Erste gewesen sein, welcher im Jahre 1852 im Zapfeninnenglied „eiförmige quergestreifte Körper" sah, die offenbar nichts anderes waren als „äussere Körner". In seinem Lehrbuch der Eingeweidelehre vom Jahre 1866, S. 644, wird bereits der Zapfen mit einem in seinem Innenglied eingebetteten äusseren Korn abgebildet.

Henle nennt letzteres Gebilde „ein kugelförmiges, körniges Körperchen wie ein Kern". Im Jahre 1886 bringt Ph. Stöhr in der Sitzung der phys.-med. Gesellsch. vom 9. Januar (zu Würzburg) die Beobachtung vor, dass er in vielen Zapfeninnengliedern Kerne fand, die er für peripher gerückte Kerne

der Zapfensehzellen zu halten geneigt ist. Stöhr spricht die Vermuthung aus, dass dieser Ortswechsel der Kerne mit den von Engelmann beobachteten Bewegungen der Zapfen im Zusammenhange stehe. Als ich die im Jahre 1887 erschienene Arbeit „Untersuchungen über den feineren Bau der Netzhaut" schrieb, hatte ich von Henle's und Stöhr's Beobachtungen keine Kenntniss. Auf S. 52 der citirten Arbeit heisst es:

„Gewöhnlich sieht man die Körner gleich unter der äusseren Grenzhaut gelagert; überaus häufig konnte ich jedoch sehen, dass das Element die äussere Grenzhaut mit ein Viertel (Fig. 44), ein halb (Fig. 75), drei Viertel seines Körpers oder auch vollständig (Fig. 41, 42, 45, 49, 51, 52, 53, 55 und 76) überschreitet, um in seinem Schlauche entweder dicht über der Membrana limitans externa oder in anderen Höhen desselben zur Ansicht zu gelangen. Hie und da habe ich Objecte beobachtet, wo das äussere Korn am oberen Ende des Stäbchenschlauches sass (Fig. 77).

Vom topographischen Standpunkte genommen ist das Verhältniss der äusseren Körner zu den Stäbchenzapfenschläuchen folgendes: In der Gegend der Ora serrata sieht man nur wenige Körner, etwa eines im Gesichtsfelde des Hartnack'schen Objectivs 8, Ocular 3, welche die Membrana limitans externa überschreiten, und diese finden sich ausschliesslich in der Mitte des Stäbchens. Schon einige Millimeter vor dem Rande des Macula-Ovales ist die Zahl der exponirten Körner — so will ich sie nennen — eine auffallend grössere, hingegen ihre Entfernung von der äusseren Grenzmembran eine kleinere (Fig. 76, 78 und 79). In der peripheren und ziemlich breiten Zone des gelben Fleckes ist schon fast in jedem Schlauche je ein, an der Grenzmembran sitzendes Korn bemerkbar, und in einer geringen Entfernung vom Rande der Centralgrube, sowie in der letzteren sind die äusseren Körner nur unter der Limitans externa (Fig. 17), respective nach innen von derselben nachweisbar. Um den Sehnerven herum sind die exponirten Körner in der gleichen Höhe des Stäbchens zu finden, wie in der Gegend der Ora serrata, mit dem Unterschiede, dass am äusseren, also dem gelben Flecke zugekehrten Rande des Sehnerven ihre Zahl eine merklich grössere ist.

Beim Elephanten, Tiger und Leoparden sind die exponirten Körner in analoger Weise wie beim Menschen angeordnet.

Die obigen Angaben beziehen sich auf fünf frische Menschenaugen, welche vollständig aufgearbeitet wurden. In dem sechsten Auge gestalteten sich die Verhältnisse etwas anders. Das Auge gehörte einem 46jährigen Manne, bei welchem wegen eines ausgebreiteten Carcinoms der Lider und des Bindehautsackes das linke nur mit einem zarten Hornhautflecke behaftete, aber ziemlich gut sehende Auge enucleirt werden musste. Während der Chloroformnarkose waren die Lider geschlossen und mit einem Handtuch überdeckt; während der Umschneidung der Bindehaut meldete der die Narkose überwachende College, dass der Puls nicht zu fühlen sei. Es wurde sofort die

künstliche Respiration eingeleitet, nebenbei bemerkt ohne Erfolg, und indessen die Enucleation sehr rasch ausgeführt. Der Bulbus ist in Müller'sche Lösung gelegt worden.

An diesem Auge nun war die Zahl und die Lage der exponirten Körner ausserhalb der Macula lutea jener der anderen fünf Augen gleich, mit dem Unterschiede, dass hier die bezüglichen Elemente im Stäbchen überall höher sassen als wie in den übrigen Augen. Am Rande der Centralgrube waren hier aber ebenfalls dicht über der Membrana limitans externa sitzende äussere Körner vorhanden (Fig. 80), während solche an den früheren fünf Menschenaugen nicht zu finden waren. Wie die Mitte der Fovea centralis sich in der fraglichen Hinsicht verhielt, kann ich leider nicht angeben, weil die Präparate an dieser Stelle gerissen waren.

Ich brauche wohl kaum zu erwähnen, dass, wenn ein äusseres Korn im Stäbchen sich findet, dieses Stäbchen aber in Folge der Härtung schmäler wird, das ganze Gebilde die Form eines Zapfens annimmt, dessen dickerer, bauchiger Abschnitt entweder an die äussere Grenzmembran stösst oder mehr oder weniger in der Mitte zur Ansicht gelangt, ja selbst das Bild einer umgestürzten Flasche bietet."

Ueber die vorhin erwähnte Demonstration wird weiters berichtet:

„Herr Solger (Greifswald) demonstrirt Schnitte durch die normale Netzhaut (Gegend der Macula lutea), die einem frisch enucleirten, sofort in Müller'sche Flüssigkeit eingelegten menschlichen Bulbus entstammt. Die in Hämatoxylin blassblau tingirten Kerne der Zapfensehzellen liegen zum Theile oberhalb der Limitans externa (distalwärts von ihr), wie dies schon Stöhr (1886) abbildete und beschrieb. Die Richtigkeit der von Stöhr nur als Vermuthung ausgesprochenen Deutung, diese Kerne möchten wohl nur die in die Höhe gerückten Kerne der Zapfensehzellen sein, lässt sich an den vorgelegten Präparaten dadurch beweisen, dass an einer grossen Anzahl von Zapfen die Kerne scheinbar von der Limitans halbirt werden. Sie waren also im Aufsteigen begriffen und hatten das Niveau der Limitans zum Theile schon überschritten.

Nach van Genderen Stort (1887) verkürzen sich die Zapfeninnenglieder unter der Einwirkung von Licht, verlängern sich dagegen im Dunkeln. Auch in dem vorliegenden Falle konnten merkliche Verschiedenheiten der betreffenden Innenglieder bezüglich ihrer Längsausdehnung constatirt werden, und zwar vielfach auf einem und demselben Schnitt hart nebeneinander. Man darf wohl erwarten, dass die Einwirkung von Licht und Dunkel gleichmässiger in die Erscheinung getreten wäre. Es scheint daher geboten, zur Erklärung dieses Befundes einen anderen Factor herbeizuziehen, und da darf man vielleicht an Insulte denken, welche die Fasern des N. opticus während der Operation erlitten haben können.

Späterer Zusatz. [1] ([1] Nebst der Abbildung eingegangen am 15. Dec. 1889.)

„Auf einem und demselben Schnitte trifft man kurze und lange Zapfeninnenglieder, Kerne unterhalb, oberhalb und im Niveau der Limitans hart nebeneinander. Käme der Einfluss von Licht und Dunkelheit in Frage, so müssten zusammenhängende Bezirke von Zapfen gleichzeitig betroffen sein. Eine bestimmte gesetzmässige Beziehung zwischen der Länge der Innenglieder und der Lage des Kernes besteht nicht. Es erscheint mir daher nach neuer Prüfung am wahrscheinlichsten, dass es sich um eine bleibende Eigenthümlichkeit gewisser Zapfenzellen handeln möge, die vielleicht aus der Entwickelungsgeschichte der Zapfen sich erklärt. Die Innenglieder derselben entstehen nämlich durch Auswachsen höckerartiger Fortsätze, die von den peripheren Enden der Zapfensehzellen über das Niveau der Membrana limitans emporwachsen.

Während dieses Entwickelungsvorganges, der wohl im Wesentlichen durch lebhafteres Wachsthum des distalen Abschnittes der Zapfenzelle charakterisirt ist, kann es recht wohl gleichzeitig zu einer Lageveränderung einzelner Kerne kommen, während die weitaus grösste Mehrzahl derselben die Grenze der Limitans nicht überschreitet."

Mit Beziehung auf die dargelegten Thatsachen muss ich daher die Priorität der Beobachtung, dass die äusseren Körner unter gewissen Einflüssen ihren Ort wechseln, unbedingt für mich in Anspruch nehmen.

[13] l. c.

[14] l. c.

[15] H. Müller's hinterl. u. gesammelte Schriften. Herausg. v. Becker, S. 87.

[16] W. Krause sah die Querstreifung auch an Zapfenkörnern, s. dessen Membrana fenestrata, S. 32; ebenso G. Denissenko: Ueber den Bau der äusseren Körnerschicht der Netzhaut bei Wirbelthieren, Arch. f. mikrosk. Anat. XIX, 3, S. 395.

[17] l. c.

[18] H. Müller l. c.

[19] l. c.

[20] Henle's Handb. der Eingeweidelehre des Menschen, 1873.

[21] l. c.

[22] Flemming, Zellsubstanz, Kern und Zelltheilung, 1882, S. 114.

[23] l. c.

[24] Sitzungsberichte der physik.-medic. Gesellsch. zu Würzburg, 1886, S. 16.

[25] l. c. S. 31.

[26] Jenaische Zeitschr. f. Naturwissensch. 1889, S. 178.

[27] l. c. S. 19.

[28] l. c.

[29] l. c. S. 24.

[30] l. c.

[31] M. Schultze's Arch. f. mikrosk. Anat., Band 38, S. 317.

[32] l. c. S. 676. Kölliker benützt in seinem Werke die Abbildung der Macula lutea von M. Schultze und bezieht seine Beschreibung des gelben Fleckes offenbar zumeist auf dieses Schema.

[33] l. c. S. 1024.

[34] Merkel. Ueber die Macula lutea des Menschen und die Ora serrata einiger Wirbelthiere, 1870.

[35] l. c. S. 693.

[36] Schwalbe's Lehrb. der Anat. des Auges.

[37] Bericht über die 13. Versammlung der ophthalm. Gesellsch. zu Heidelberg 1881, S. 144.

[38] Beiträge zur Ophthalmologie als Festgabe f. Friedr. Horner, 1881, S. 99.

[39] Dimmer, Die ophthalmoskop. Lichtreflexe der Netzhaut, 1891.

Dimmer untersuchte fünf normale, frische Augen in Bezug auf die Macula und die Fovea centralis. Im Falle I waren in der Mitte der nahezu planen Stelle (innerhalb des Fundus foveae) die Schnitte eingerissen, daher konnte Dimmer die Fovea fundi nicht sehen, er setzt aber deren Vorhandensein voraus.

Im Bereiche des Fundus foveae fehlten sämmtliche Schichten vollständig, mit Ausnahme der beiden Grenzmembranen und der Neuroepithelschicht.

Im Bereiche der Foveola fundi ist nur eine einfache bis doppelte Lage von Zapfenkörnern nachweisbar, nach aussen von dieser Stelle ist die äussere Körnerschicht bis auf 6 und 7 Reihen verdickt.

Die Membrana limitans externa verläuft in der Fovea centralis geradlinig. Die Zapfen sind auch im Bereiche der Fovea nicht erheblich länger als an anderer Stelle der Netzhaut.

Im Falle II waren die Schnitte ziemlich dick und nicht senkrecht auf die Oberfläche der Netzhaut gefallen. Ein eigentlich planer Fundus foveae war hier nicht zu constatiren, sondern eine nach vorne concave Krümmung der inneren Netzhautoberfläche. Dimmer konnte nicht mit Sicherheit feststellen, ob sämmtliche vor der Sehepithelschicht gelegenen Schichten im Grunde der Fovea gänzlich verschwinden. Die äussere Körnerschicht war in der Mitte der Fovea verdickt und bildete hier eine papillenartige Erhebung nach innen zu. Die Limitans externa verlauft vollkommen geradlinig.

Im Falle III war die Netzhaut in der Macula und Fovea centralis in feine Falten gelegt. Am Grunde der Fovea fehlen alle Schichten, mit Ausnahme der beiden Grenzmembranen und der Neuroepithelschicht. An einem Schnitte stellte sich der Fundus foveae ganz plan dar. Die äussere Körnerschicht bildete im Fundus foveae eine papillenartige Anschwellung.

Die Netzhaut des Falles IV war in radiäre Falten um die Fovea gelegt. Eine plane Stelle am Grunde der Fovea fand sich nicht vor. An der tiefsten Stelle der Centralgrube vereinigten sich die Ganglienzellenschicht und die

Körnerschicht zu einer ganz dünnen Lage. Die äussere Körnerschicht erschien hierselbst verdickt. Die Limitans externa hatte einen geradlinigen Verlauf.

Im Falle V endlich war der Fundus foveae nach vorne concav. Die Zapfenkörnerschicht erscheint in der Gegend der Netzhautanschwellung etwas dünner, wird aber dann dicker. In der Mitte der Fovea sind die äusseren Körner nur in zwei-, höchstens dreifacher Lage zu finden und liegen ziemlich unregelmässig durcheinander.

[40] l. c. S. 407.

[41] Borysiekiewicz, Untersuchungen über den feineren Bau der Netzhaut, 1887.

K. u. k. Hofbuchdruckerei Carl Fromme in Wien.